

UNIVERSITEIT GENT

FACULTEIT DIERGENEESKUNDE

Academiejaar 2009-2010

**LEEFTIJDSEBEPALING BIJ REEËN**

door

Henri LAMBRECHT

UNIVERSITEIT GENT

FACULTEIT DIERGENEESKUNDE

Academiejaar 2009-2010

**LEEFTIJSBEPALING BIJ REEËN**

door

Henri LAMBRECHT

*“De auteur geeft de toelating deze studie voor consultatie beschikbaar te stellen voor persoonlijk gebruik. Elk ander gebruik valt onder de beperkingen van het auteursrecht, in het bijzonder met betrekking tot de verplichting de bron uitdrukkelijk te vermelden bij het aanhalen van deze studie. Het auteursrecht betreffende de gegevens vermeld in deze studie berust bij de promotor. Het oorspronkelijke auteursrecht van de individueel geciteerde studies en eventueel bijhorende documentatie, zoals tabellen en figuren, blijft daarbij gevrijwaard. De auteur en de promotor zijn niet verantwoordelijk voor de behandelingen en eventuele doseringen die in deze studie geciteerd en beschreven zijn.”*

## WOORD VOORAF

Eerst en vooral wil ik mijn promotor Prof. Dr. P. Simoens bedanken voor de algemene leiding van deze masterproef, voor de hulp bij het zoeken naar de soms schaarse informatie en het verzamelen van de moeilijk te verkrijgen skeletten en beenderen van reeën, voor het maken van de schetsen, voor het kritisch lezen en verbeteren van de teksten, voor het beantwoorden van mijn vragen en voor alle steun ondanks zijn heel drukke agenda.

Een speciaal woord van appreciatie is hier op zijn plaats voor de gedreven natuurkenners en jagers A. De Rijck, A. De Simpelaere en G. Wentein, die de reeën hebben bezorgd die de basis vormden van het studiemateriaal voor dit onderzoek, evenals voor Ton Richter die de slijpplaatjes maakte.

Ook wil ik alle professoren van de voorbije jaren bedanken, voor hun enthousiasme, het doorgeven van kennis, het stimuleren en ondersteunen, voor alle boeiende momenten.

Verder wil ik ook mijn ouders en mijn vriendin Delphine bedanken voor hun steun en aanmoedigingen en voor het nalezen van mijn masterproef.

## INHOUDSOPGAVE

	SAMENVATTING .....	p. 1
1.	INLEIDING.....	p. 2
2.	LITERATUUROVERZICHT .....	p. 3
2.1.	Gebitskenmerken .....	p. 3
2.2.	Rozenstokken.....	p. 5
2.3.	Ooglens .....	p. 6
2.4.	Larynxverbening.....	p. 6
3.	EIGEN ONDERZOEK.....	p. 7
3.1.	Doelstelling .....	p. 7
3.2.	Materiaal en Methode.....	p. 7
3.2.1.	Materiaal.....	p. 7
3.2.2.	Methode.....	p. 7
3.2.2.1.	Tanden .....	p. 7
3.2.2.1.1.	Macroscopisch.....	p. 7
3.2.2.1.2.	Microscopisch.....	p. 8
3.2.2.2.	Schedel.....	p. 9
3.2.2.2.1.	Sutura interfrontalis .....	p. 9
3.2.2.2.2.	Rozenstokken.....	p. 9
3.2.2.3.	Skelet.....	p. 10
3.3.	Resultaten .....	p. 11
3.3.1.	Gebit .....	p. 11
3.3.1.1.	Tandwisseling/ doorbreken van de tanden .....	p. 11
3.3.1.2.	Slijtage.....	p. 11
3.3.1.2.1.	Uitzicht van de tanden.....	p. 11
3.3.1.2.2.	Hoogte van de tanden .....	p. 12
3.3.1.2.3.	Slijpplaatjes .....	p. 13
3.3.2.	Het skelet.....	p. 15
3.3.2.1.	Schedel.....	p. 15
3.3.2.2.	Beenderen .....	p. 18
3.3.2.2.1.	Voorbeen .....	p. 19
3.3.2.2.2.	Achterbeen .....	p. 21
4.	DISCUSSIE .....	p. 23
5.	LITERATUURLIJST.....	p. 26
	BIJLAGEN .....	p. 29

## **SAMENVATTING**

In deze preliminaire studie werd, naast een literatuuroverzicht, een beperkt onderzoek uitgevoerd omtrent de leeftijdsbepaling bij reeën die in de vrije wildbaan werden geschoten.

Bij tien reeën werd het gebit macroscopisch en microscopisch onderzocht en werd het sluiten van de groeischijven in de lange beenderen van de ledematen en de schedel bestudeerd. Hieruit blijkt dat bij dieren ouder dan één jaar bepaalde groeischijven nog niet gesloten zijn.

De schedelnaden bij reeën van ongeveer 1 jaar zijn nog allemaal open, behalve de verbinding tussen de condylus occipitalis en de pars basilaris van het os occipitale die rond deze leeftijd sluit. Bij dieren rond de 4-5 jaar is de beendernaad tussen de processus zygomaticus van het os frontale en de processus frontalis van het os zygomaticum en deze tussen het os occipitale en os parietale nog vast-open; wanneer deze beendernaden alsnog sluiten kon niet bepaald worden.

Bij reeën met een leeftijd van ongeveer 2 jaar zijn bijna alle groeischijven in de ledematen gesloten, behalve de distale epifysaire groeischijf van de ulna en de groeischijven van de tuberositas tibiae, die nog volledig open zijn. Bij dieren van ongeveer 4 jaar zijn alle groeischijven in de ledematen gesloten.

Dit onderzoek opent perspectieven om aan de hand van deze sluiting van de beenderen de leeftijd te kunnen bepalen. Om dit te verwezenlijken is verder onderzoek op dieren van gekende leeftijd noodzakelijk.

## 1. INLEIDING

Een nauwkeurige leeftijdsbepaling van het ree is niet alleen vanuit wetenschappelijk standpunt belangrijk, maar is ook een waardevolle parameter voor ecologisch wildbeheer en verantwoord jachtbeleid (Mitchel, 1967; Lundervold et al., 2003; Casaer, 2004; Gačić et al., 2007), omdat dit inzicht geeft in de populatie-dynamiek van het wild (Ludwig en Dapsar, 1977; Gačić et al., 2007).

Leeftijd schatten van het levend ree vraagt ervaring: waarnemingen van lichaamsbouw (fysieke gestalte en proporties), houding en gedrag, vacht en gewei zijn bepalende factoren, waarbij het combineren van deze kenmerken een leeftijdsindicatie kan geven (Thate, 1977; Poutsma, 1982; Mekers, 1984; Casaer, 2004; Timmermans, 2009).

Postmortem kan de leeftijd bepaald worden aan de hand van het gebit, en dit zowel macroscopisch (Rieck, 1970; Aitken, 1975; Wagenknecht, 1979; Habermehl, 1985; Høye, 2006) als microscopisch (Mitchell, 1963; Ashby, 1979; Kovacs en Felek, 1991). Andere parameters zijn het drooggewicht van de ooglens (Hrabe en Koubek, 1989; Gačić et al., 2007), de verbening van het neustussenschot en het sluiten van de groeischijven (Prior, 2000; [www.kenniscentrum-reeen.nl](http://www.kenniscentrum-reeen.nl)), het meten van de diameter van de rozenstokken bij bokken (Stubbe et al., 1987; Stubbe 1997) of van de helling ervan (Prior, 2000) en het tellen van het aantal kronkels in de voorhoofdschedelnaad ([www.kenniscentrum-reeen.nl](http://www.kenniscentrum-reeen.nl)).

Angibault et al. (1993) kwamen tot het besluit dat het (totaal) lichaamsgewicht, het ontweid gewicht, het gewicht van de gedroogde ooglens, de lengte van de mandibula en de lengte van de metacarpus niet betrouwbaar zijn voor leeftijdsbepaling.

Het is moeilijk om correct de leeftijd van oudere dieren te bepalen (Hewison et al., 1999). Hell et al. (1973), Thate (1977), Stubbe et al. (1987) en Gačić et al. (2007) combineerden daarom verschillende parameters om tot een sluitend, betrouwbaar resultaat te komen.

Zoeken naar een wetenschappelijk verantwoorde, precieze en makkelijk hanteerbare methode, die in alle habitats en door meerdere waarnemers gebruikt kan worden, dringt zich op.

Het doel van dit onderzoek is na te gaan of het mogelijk is om de leeftijd van reeën te bepalen op een manier die voor iedereen, wetenschapper en/of jager, correct en bruikbaar is.

Naast een literatuurstudie wordt een klein onderzoek gedaan waarbij de nadruk enerzijds ligt op het macroscopisch en microscopisch onderzoek van het gebit, en anderzijds op het sluiten van de groeischijven in de schedel en de lange beenderen van de ledematen. Deze studie is een preliminair onderzoek, als aanzet voor een grootschalige en diepgaande vervolgstudie.

## 2. LITERATUUROVERZICHT

Bij postmortaal onderzoek van reeën kan de leeftijd bepaald worden aan de hand van meerdere kenmerken (Habermehl, 1985).

### 1. Kenmerken van het gebit:

- doorbraak van de melktanden en van de blijvende tanden
- wissel van de tanden
- slijtage van de tanden
- kleiner worden van de tandholte (zie ook Eidmann, 1933 en Kleymann, 1972)
- cementlijnen op de tandwortel

### 2. Kenmerken van het skelet:

- ossificatie van de epi- en apofysaire groeischijven in de voorste en achterste ledematen
- ossificatie van de schedelbasis, het schedeldak en de gezichtsschedel
- afmetingen van de rozenstokken

### 3. Kenmerken van andere organen:

- drooggewicht van de ooglenzen
- ossificatie van de larynx
- lengte en breedte van het gewei bij het mannelijk dier
- vorm en afmeting van de ossa cordis
- kleur en algemene toestand van de vacht

### 2.1. GEBITSKENMERKEN

Rieck (1970), Morris (1972), Wagenknecht (1979), Thate (1977), Habermehl (1985), Stubbe et al. (1987), Boisaubert en Boutin (1988), Van Laere et al. (1989), Hewison et al. (1999) en Høye (2006) gebruiken het doorbreken en wisselen van de tanden, de kleur van het tandbeen en de slijtage van de aanwezige tanden als parameters voor de leeftijdsbepaling. Voor jonge dieren is deze methode bruikbaar, maar bij oudere dieren (reeds vanaf 2 jaar) daalt de trefzekerheid duidelijk. Zo schrijft Thate (1977) dat enkel de leeftijd van een éénjarig stuk met absolute zekerheid kan worden vastgesteld, van een tweejarig ree met grote zekerheid en van oudere dieren met zeer grote waarschijnlijkheid, waarvoor hij dan de term "leeftijdsschatting" gebruikt.

In de jachtbrochure "Reeën meten om te weten" schrijft Jim Casaer (2004) "aan de hand van de tanden kan, gezien de periode waarop in Vlaanderen kitsen geschoten worden, zonder discussie een kits onderscheiden worden van een ouder dier. De piek van geboortes voor kitsen ligt in onze streken rond 1 juni. De dieren die geschoten worden tussen 15 januari en 15 maart kunnen dus nooit ouder zijn dan 10 maanden."

Het wisselen van de tanden is een belangrijke leeftijdsindicator: de laatste melkpremolaar wordt normaal tussen de twaalfde en veertiende levensmaand gewisseld (Thate, 1977; Habermehl, 1985;



Casaer, 2004). Deze melktand is drielobbig, terwijl de blijvende, permanente premolaar tweelobbig is. Omdat de tanden, zeker bij jonge dieren, belangrijke leeftijdsindicatoren zijn geven we hieronder een tabellarisch overzicht van de gebitsontwikkeling als leidraad.

Tabel 1: Leeftijdsbepaling aan de hand van het gebit bij reeën tot 14 maand volgens Habermehl (1985) en Thate (1977)

leeftijd in maanden	snijtanden en hoektanden	premolaren			molaren		
		Pd2/P2	Pd3/P3	Pd4/P4	M1	M2	M3
0-2	alle melktanden aanwezig	melktand	melktand	melktand	ontbreekt	ontbreekt	ontbreekt
2-5	alle melktanden aanwezig	melktand	melktand	melktand	breekt door	ontbreekt	ontbreekt
4-7	wisselen van I <sub>d1</sub> /I <sub>1</sub>	melktand	melktand	melktand	aanwezig	breekt door	ontbreekt
6-10	wisselen van I <sub>d2</sub> /I <sub>2</sub>	melktand	melktand	melktand	aanwezig	aanwezig	ontbreekt
10-12	wisselen van I <sub>d3</sub> /I <sub>3</sub>	Pd2 aanwezig P2 breekt door	Pd3 aanwezig P3 breekt door	Pd4 aanwezig P4 breekt door	aanwezig	aanwezig	breekt door
12-14	wisselen van Cd/C	Pd2 afwezig P2 doorgebroken	Pd3 afwezig P3 doorgebroken	Pd4 afwezig P4 doorgebroken	aanwezig	aanwezig	aanwezig

Tabel 2: Leeftijdsbepaling aan de hand van het gebit bij reeën ouder dan 1 jaar volgens Habermehl (1985) en Thate (1977).

leeftijd in jaren	premolaren		molaren					
	P <sub>3</sub> & P <sub>4</sub>		M <sub>1</sub>		M <sub>2</sub>		M <sub>3</sub>	
	glazuur richels*	dentine	plooien en rillen	dentine	plooien en rillen	dentine	plooien en rillen	dentine
1	bijna geen slijtage		(wijd) open	streep / iets ruitvormig	wijd open	streep	bijna geen slijtage	
2	wijd open	zeer weinig	open / nauw	(iets) ruitvormig	open	iets ruitvormig	wijd open	streep
3-4	open / nauw	weinig / iets meer	zeer nauw / verdwijnend	ovaal	(zeer) nauw	ruitvormig / ovaal	open	iets ruitvormig
5-7	zeer nauw	veel	restanten	over ganse oppervlakte	verdwijnend	ovaal	(zeer) nauw	ruitvormig / ovaal
7-9	restanten	over ganse oppervlakte	verdwenen	over ganse oppervlakte	restanten	over ganse oppervlakte	verdwijnend	ovaal
9-11	verdwenen	over ganse oppervlakte	kiezen tot de wortel afgesleten		verdwenen	over ganse oppervlakte	restanten	over ganse oppervlakte
> 12	tot op de wortel afgesleten, sommige zelfs uitgevallen						verdwenen	over ganse oppervlakte

\*Een duidelijke definitie van het begrip "glazuurrichel" is niet voorhanden.

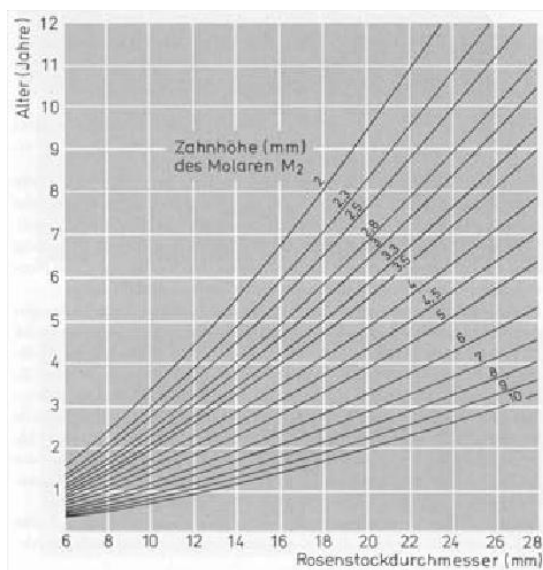
De slijtage van de tanden hangt niet alleen af van de leeftijd, het eetgedrag of het voedingspatroon van het ree, maar ook van de hardheid van de dentine en voornamelijk van die van het glazuur (Saar, 1991). Deze hardheid bepalen is dus een vereiste om de slijtage van het gebit juist te beoordelen. Saar (1991) heeft dit gedaan met de Durimet-Pol-hardheidsmeter van Leitz.

Morris (1972), Kierdorf en Becher (1997), Høye (2006) en Gačić et al. (2007) stellen dat individuele verschillen in sterkte en kwaliteit van het tandglazuur, biotoop en eetgedrag, en de persoonlijke ervaring van de waarnemer een objectieve meting bemoeilijken.

De **cementlijnenmethode**, zoals beschreven door Mitchell (1963 en 1967), Hell et al. (1973), Aitken (1975), Ashby en Henry (1979), Üeckermann en Scholz (1986), Kovacs en Felek (1991), Cederlund et al. (1992) en Gačić et al. (2007), is gebaseerd op objectief waarneembare criteria, nl. het tellen van het aantal ringen in de cementafzetting op de eerste molaar of op de laatste premolaar. Schätze (2009) beschrijft in detail de techniek van F. Frielingsdorf om eenvoudige preparaten van deze gebitselementen te maken. Ook Koenderink (Rutten, 2006, [www.kenniscentrum-reeen.nl](http://www.kenniscentrum-reeen.nl)) en Ton Richter ([www.faunabeheer.info](http://www.faunabeheer.info)) maken slijpplaatjes waarop, via de microscoop, perfect de leeftijd van het ree af te lezen valt. Het maken van slijpplaatjes die onder de microscoop kunnen bekeken worden geeft statistisch de hoogste zekerheid (Hell et al., 1973; Aitken, 1975; Üeckermann en Scholz, 1986; Gačić et al., 2007; Smith, 2009 en Goretzki, 2009). Jachtopzieners en jagers met veel reewildervaring verkiezen veelal de methode van het schatten aan de hand van de gebitslijtage (Schoon, 2006), maar objectief wetenschappelijk blijft het tellen van cementringen op slijpplaatjes het meest betrouwbaar (Aitken, 1975; Ueckermann en Scholz, 1986; Gačić et al., 2007).

## 2.2. ROZENSTOKKEN

Stubbe en Lockow (1987, 1994) en Mysterud en Ostbye (2004) combineren voor de ouderdoms determinatie van reeën twee verschillende parameters (hoogte van de tweede molaar van de onderkaak en gemiddelde diameter van de rozenstokken voor bokken; hoogte van de tweede molaar en hoogte van de laatste premolaar van de onderkaak voor geiten) en bekomen aldus een correcte leeftijdsbepaling van respectievelijk 85 en >70%. Om met deze methode goede resultaten te halen zijn de precisie van het meten en het werken met ongebleekte kaken noodzakelijke voorwaarden. Het nomogram (voor bokken) of de kruistabel (voor geiten), zoals hieronder zijn afgebeeld, zijn makkelijk af te lezen. Rutten (2003, 2006) noemt deze methode een waardevolle en gebruiksvriendelijke aanwinst voor de jacht.



Tabel 3 : Nomogram voor reebokken volgens Stubbe en Lockow (1994)

Alter Jahre	Höhe des P 3 in mm								
	2	3	4	5	6	7	8	9	
Höhe des M 2 in mm	2	10	8	8	7				
	3	9	8	7	6				
	4		7	6	5	5	4		
	5			5	5	4	3		
	6			5	4	4	3	2	
	7				4	3	2	2	
	8					3	2	1	
	9						1	1	1

Tabel 4 : Kruistabel voor reegeiten volgens Stubbe en Lockow (1994)

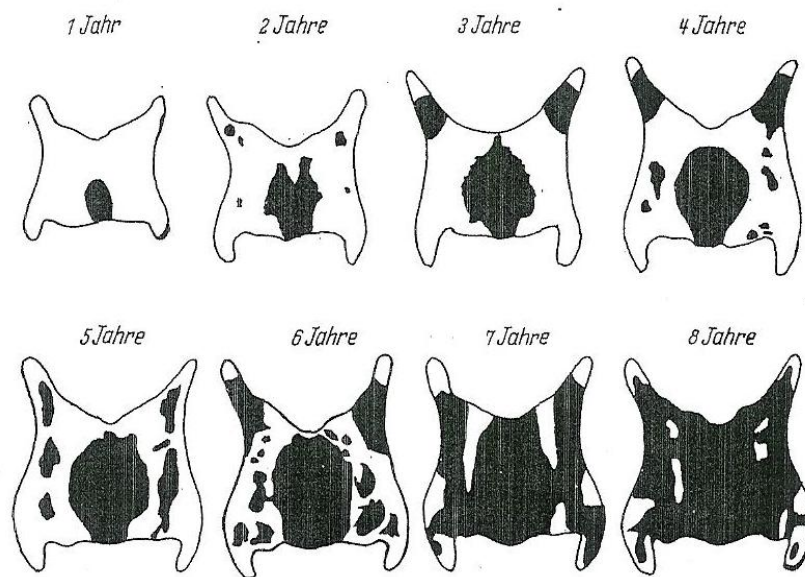
### 2.3. OOGLENS

Het gewicht van de gedroogde ooglenzen neemt toe met de leeftijd, maar deze methode kan enkel betrouwbaar genoemd worden bij zeer jonge dieren van 0 tot 1 jaar (Hrabe en Koubek, 1989; Marginelle, 1979; Mysterud en Ostbye, 2004; Gačić et al., 2007). Voor dit onderzoek moet de lensenucleatie snel na de dood gebeuren en om tot een juiste besluitvorming te komen dienen alle lenzen op dezelfde manier geprepareerd en gedroogd te worden.

### 2.4. LARYNXVERBENING

Habermehl (1985) geeft een schematische voorstelling van de verbening van de larynx (figuur 1). De ossificatie start aan het einde van het eerste levensjaar aan de achterrand van het schildkraakbeen, en deint, met het stijgen van de leeftijd, ovaalvormig uit. Vanaf het tweede levensjaar ontstaan meerdere ossificatiehaarden. De verbening gaat vlugger bij bokken dan bij geiten (Schumacher, 1939; Habermehl, 1985).

Figuur 1: Schematische voorstelling van de verbening van de larynx bij reebokken (uit: Habermehl, 1985)



### 3. EIGEN ONDERZOEK

#### 3.1. DOELSTELLING

Dit onderzoek is bedoeld om een verzameling skeletmateriaal van reeën aan te leggen, om daarin alle parameters na te gaan die kunnen dienen als referentiegegevens om de leeftijd van individuele reeën te bepalen.

#### 3.2. MATERIAAL EN METHODE

##### 3.2.1. Materiaal

Voor dit onderzoek werd gebruik gemaakt van 10 reeën die in de vrije wildbaan in Vlaanderen werden geschoten. Voor de identificatie van verschillende onderzoeksparameters werd een preliminaire studie uitgevoerd op 60 ledematen van reeën uit een jachtrevier in Schotland.

De beschikbare reeën worden hieronder tabellarisch weergegeven.

Tabel 5: Inventaris van het onderzochte materiaal

Ree nummer	Premortaal geschatte leeftijd	Datum afschot	gewicht	geslacht	aanwezig materiaal
41	7-8 maand	2/2/2009	15,5kg	♂	volledig (schedelschot)
42	9-10 maand	3/2009	10kg	♀	schedel, LV, LA
43	9-10 maand	3/2009	13kg	♀	schedel, RV
44	?	3/2009	13kg	♀	schedel, LV
45	9-10 maand	3/2009	11kg	♀	schedel, LV, RV, LA, RA,
46	?	3/2009	17kg	♀	schedel, LV
47	± 12 maand	13/05/2009	/	♂	volledig
48	?	13/05/2009	/	♂	volledig
49	?	24/03/2010	/	♀	schedel
50	10-11 maand	30/03/2010	12,2kg	♂	Schedel, LV, RV, LA, RA

LV= linker voorbeen; LA= linker achterbeen; RV= rechter voorbeen; RA= rechter achterbeen

##### 3.2.2. Methode

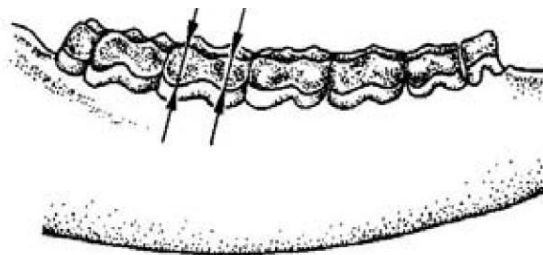
###### 3.2.2.1. Tand

###### 3.2.2.1.1. Macroscopisch

De slijtage van de tanden van de 10 reeën werd macroscopisch bekeken en getoetst aan de tabellen en beschrijvingen van Thate (1977), Habermehl (1985) en Høye (2006).

De kroonhoogte van de tweede molaar werd bij alle dieren lateraal gemeten, aan de wangzijde van de onderkaak, vanaf de pigmentafzetting aan het tandvlees tot aan de hoogste punten van de tand (figuur 2). Deze meting werd aan elke zijde tweemaal uitgevoerd met een schuifpasser tot op 0,01 mm nauwkeurig. Van deze vier waarden werd het gemiddelde berekend en tot op 0,1 mm afgerond.

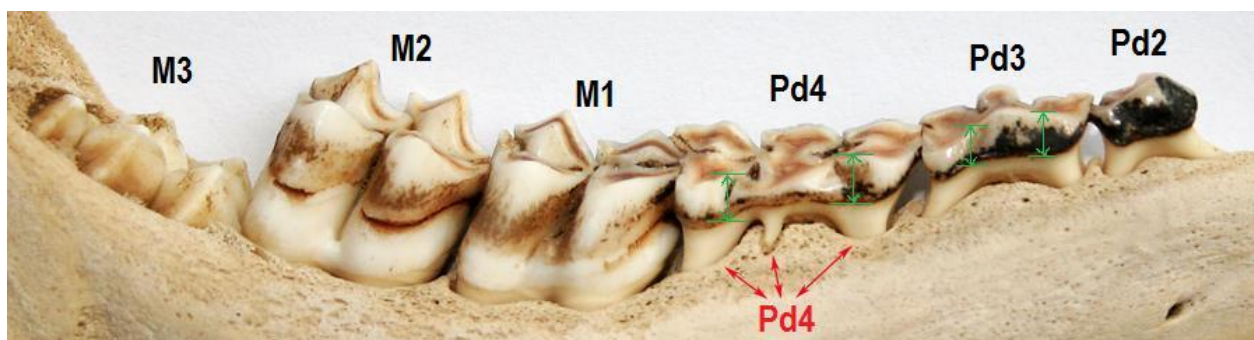
Figuur 2: Meten van de 2<sup>de</sup> molaar volgens Stubbe en Lockow (1994)



Bij vrouwelijke dieren werd ook de voorlaatste en de laatste premolaar opgemeten. Bij volwassen geiten (ouder dan 1 jaar), werd de laatste premolaar opgemeten zoals de tweede molaar, maar de voorlaatste premolaar werd anders opgemeten, omdat deze tanden afgesleten zijn en geen 2 tandpunten meer bevatten. Daarom werd rostraal en caudaal van het hoogste punt van de tandkroon gemeten, loodrecht op het tandoppervlak (figuur 3). Ook hier werd het gemiddelde van de vier waarden berekend en tot op 0,1 mm afgerond.

Bij kitsen werden de voorlaatste en laatste melkpremolaar en de tweede molaar op analoge manier opgemeten.

Figuur 3: Lateraal aanzicht van de rechter onderkaak (ree 50), met identificatie van de tanden. De groene pijltjes duiden aan hoe de hoogte van de voorlaatste en laatste premolaar bij vrouwelijke kitsen opgemeten werd. (Foto Ton Richter, 2010)



### 3.2.2.1.2. Microscopisch

Van vier reeën (41, 44, 45 en 46) werd de M1 uit de linker of rechter gemacereerde en gebleekte onderkaak gepreleveerd om slijpplaatjes te maken volgens de door Schätze (2009) beschreven methode. Het is belangrijk deze kiezen voorzichtig uit de onderkaak te trekken zodat er geen beschadiging is van het wortelcement. De kiezen (van Ree 41, 46 en 49) werden in een gespecialiseerd atelier (T. Richter, A.B. Vinkeveen, Nederland) overlangs doorgesneden en langs weersijden geslepen op een langzaam draaiende natte slijpsteen tot het wortelkanaal zichtbaar werd. Daarna werd dit fijne tandslijpplaatje ( $\pm 2$ mm) manueel verder geslepen en gepolijst onder water. Als het preparaat een dikte heeft van  $\pm 15$ -20  $\mu$ m wordt het gespoeld, gedroogd en op een draagglasje gemonteerd.

Dit kan microscopisch onderzocht worden op een vergroting van 400x met kleurfilters. De lijnen worden vanaf het tandbeen naar buiten toe geteld.

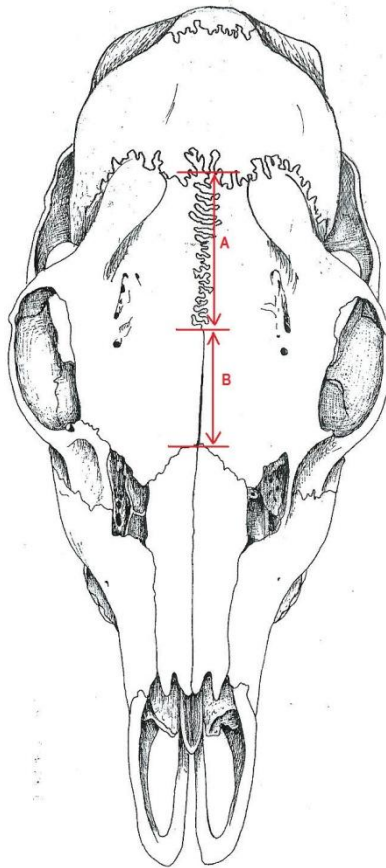
### 3.2.2.2. Schedel

#### 3.2.2.2.1. *Sutura interfrontalis*

De lengte van het rechte rostrale deel en van het gekartelde caudale deel van deze beenderaad werd opgemeten in rechte lijn met een schuifpasser (op 0,01mm nauwkeurig).

Het lineaire deel (A) werd gemeten vanaf het caudale einde van de ossa nasalia (sutura frontonasalis) naar caudaal, waar de sutura interfrontalis gekarteld wordt. Het gekartelde deel (B) werd gemeten vanaf deze overgang tot aan de sutura coronalis (figuur 4).

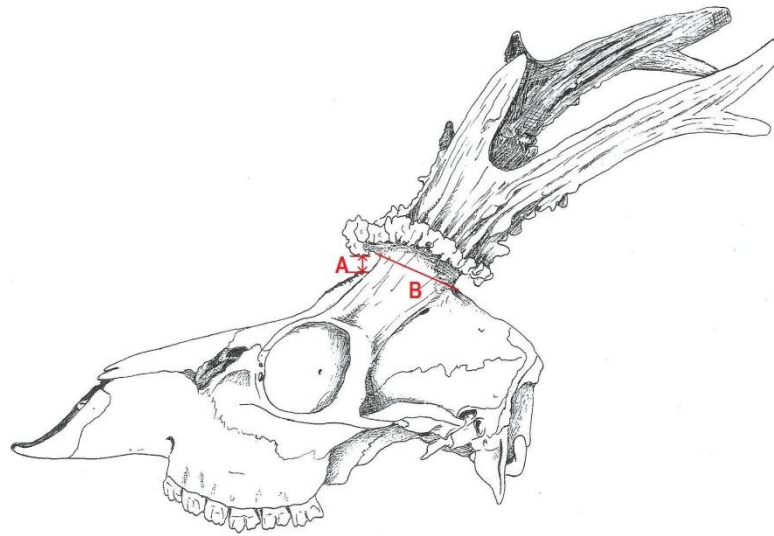
Figuur 4: Meten van de sutura interfrontalis, het lineaire deel (A) en het gekartelde deel (B).



#### 3.2.2.2.2. *Rozenstokken*

Bij mannelijke dieren werden de diameters van de rozenstokken gemeten. Met de schuifpasser (op 0,01 mm nauwkeurig) werd de diameter van elke rozenstok (B) gemeten op ongeveer een halve centimeter boven de schedel (A), loodrecht op de lengte-as van de rozenstok (figuur 5). Nadien werd het gemiddelde van de twee waarden bepaald en afgerond op 0,1 mm.

Figuur 5: Meten van de diameter van de rozenstokken.



### 3.2.2.3. Skelet

Na manueel verwijderen van de weke weefsels werden de beenderen gedurende twee weken gemacereerd in water van 53°C met een enzymatisch wasmiddel (Biotex<sup>®</sup>, Sarah Lee, Nederland). Dan worden ze twee weken in zuurstofwater (10% waterstofperoxide) gelegd waarna ze gedurende één week aan de lucht gedroogd werden. Daarna werden ze nog één week ontvet in zuivere methyleenchloride.

Hierna kunnen ze langdurig droog bewaard worden.

Op al het beschikbare skeletmateriaal werd de aanwezigheid en de eventuele sluiting van de groeischijven nagegaan en grafisch voorgesteld (zie figuren in bijlage). Daarbij werd gebruik gemaakt van de volgende code voor het sluiten van de groeischijven in de schedel en de beenderen van de ledematen.

- open —————  
De beenderen zijn na het maceratieproces nog volledig los van elkaar ter hoogte van de groeischijf.
  - vast open - - - - -  
De beenderen komen na het maceratieproces niet los van elkaar ter hoogte van de groeischijf, maar bij manipulatie is er beweging mogelijk (dit is voornamelijk zo bij schedelbeendernaden).
  - sluitend —————  
De beenderen zijn reeds vergroeid met elkaar ter hoogte van de groeischijf, er is geen beweging meer mogelijk bij manipulatie, maar macroscopisch is de sluiting duidelijk nog niet volledig.
  - spoor - - - - -  
Ter hoogte van de groeischijf is er macroscopisch nog een subtiele lijn waarneembaar, die aantoont waar de groeischijf zich situeert.
  - gesloten .....  
De plaats van de groeischijf is totaal niet meer zichtbaar; de 2 beenderen zijn vloeïend met elkaar vergroeid.
- de ontbrekende skeletelementen zijn in de figuren met grijs tinten aangekleurd.

### 3.3. RESULTATEN

#### 3.3.1. Het gebit

##### 3.3.1.1. Tandwisseling / doorbreken van tanden

Aan de hand van Tabel 6 is te zien dat 5 van de 10 onderzochte reeën jonger dan 14 maanden zijn, aangezien de laatste melkpremolair (Pd4) nog niet gewisseld is en de laatste molaar (M3) aan het doorbreken of juist doorgebroken is. De andere 5 dieren zijn ouder dan 1 jaar en hebben een volwassen gebit.

Tabel 6: Tandwisseling / doorbreken van de tanden

Geschatte leeftijd van jong naar oud	45	42	50	47	43	41	44	46	49	48
Conformatie P[d]4	3-lobbig	3-lobbig	3-lobbig	3-lobbig	3-lobbig	2-lobbig	2-lobbig	2-lobbig	2-lobbig	2-lobbig
Aanwezigheid M2	ja	ja	ja	ja	ja	ja	ja	ja	ja	ja
Aanwezigheid M3	breekt door	breekt door	breekt door	juist door gebroken	juist door gebroken	ja	ja	ja	ja	ja

##### 3.3.1.2. Slijtage

###### 3.3.1.2.1. Uitzicht van de tanden

De slijtage van de tanden werd zowel bij de kitsen als de oudere dieren bekeken en samengevat in Tabel 7 en 8. De kleur van het tandbeen van deze reeën is niet duidelijk zichtbaar, omdat bij het prepareren waterstofperoxide is gebruikt.

Tabel 7: Leeftijdsschatting aan de hand van het occlusievlak van de kiezen bij reeën jonger dan 14 maand.

Geschatte leeftijd van jong naar oud, tot $\pm 1$ jaar		45	42	50	47	43
Pd3 en Pd4	overlangse groeve	restanten	nauw	verdwenen	restanten	restanten
	dentine	zeer veel	zeer veel	over gans oppervlak	zeer veel	zeer veel
M1	overlangse groeve	wijd open	wijd open	(wijd) open	(wijd) open	wijd open
	dentine	streep	streep	streep tot ruitvormig	streep tot ruitvormig	streep
M2	overlangse groeve	wijd open	wijd open	wijd open	wijd open	wijd open
	dentine	streep	streep	streep	streep	streep
M3		aan het doorbreken	aan het doorbreken	aan het doorbreken	net doorgebroken	net doorgebroken
Leeftijd afgeleid aan de hand van slijtage van de tanden		10-12 maand	10-12 maand	10-12 maand	12-14 maand	12-14 maand



Tabel 8: Leeftijdsschatting aan de hand van het occlusievlak van de kiezen bij reeën ouder dan 14 maand

Geschatte leeftijd van jong naar oud, vanaf 1 jaar		41	44	46	49	48
P <sub>3</sub> en P <sub>4</sub>	overlangse groeve	wijd open	wijd open	open	zeer nauw	nauw
	dentine	zeer weinig	zeer weinig	weinig	veel	(zeer) veel
M <sub>1</sub>	overlangse groeve	nauw	nauw	nauw	zeer nauw	zeer nauw
	dentine	ruitvormig	ruitvormig	ruitvormig	ovaal	ovaal
M <sub>2</sub>	overlangse groeve	nauw	open	open	nauw	nauw
	dentine	ruitvormig	iets ruitvormig	iets ruitvormig	ruitvormig	ruitvormig
M <sub>3</sub>	overlangse groeve	open	wijd open	open	nauw	nauw
	dentine	iets ruitvormig	streep	iets ruitvormig	ruitvormig	ruitvormig
Leeftijd afgeleid aan de hand van slijtage van de tanden		1-4 jaar	1-4 jaar	2-4 jaar	3-7 jaar	3-5 jaar

### 3.3.1.2.2. Hoogte van de tanden

Tabel 9: Kroonhoogte van de laatste premolaren (bij vrouwelijke reeën) en de tweede molaar (bij alle reeën) (gemiddelde waarden van de linker en rechter kies in mm).

Geschatte leeftijd van jong naar oud	45	42	50	47	43	41	44	46	49	48
Hoogte P[d]3 (enkel bij vrouwelijke dieren gemeten)	2,6	2,9	♂	♂	2,5	♂	5,8	5,1	5,0	♂
Hoogte P[d]4 (enkel bij vrouwelijke dieren gemeten)	3,6	4,3	♂	♂	3,9	♂	6,5	6,6	5,5	♂
Hoogte M <sub>2</sub>	5,5	5,5	5,2	Niet te interpreteren	5,7	4,7	6,5	7,3	4,8	7,2

De hoogte van de tandkroon werd gemeten op de kiezen van de gemacereerde onderkaken aan de hand van het pigment dat op de tanden is afgezet. Aangezien de schedel bij de meeste dieren gebleekt was, was deze techniek niet zeer nauwkeurig en bij 1 dier (ree 47) zelfs niet meer te interpreteren.

Op de kruistabel voor reeëiten, opgesteld door Stubbe en Lockow (1994), worden de opgemeten waarden van de vrouwelijke dieren uitgezet en aan de hand daarvan wordt de leeftijd geschat. Omdat er onzekerheid is omtrent de identiteit van de tand die in de tabel als "P<sub>3</sub>" wordt aangegeven, werden twee tabellen opgesteld. De waarden van de tweede molaar (M<sub>2</sub>) worden in de linker tabel uitgezet ten

opzichte van de voorlaatste (melk)premolaar (P[d]3) en in de rechter tabel ten opzichte van de laatste (melk)premolaar (P[d]4).

Tabel 10: Index P[d]3 / M2

Alter Jahre	Höhe des P 3 in mm								
	2	3	4	5	6	7	8	9	
Höhe des M 2 in mm	2	10	8	8	7				
	3	9	8	7	6				
	4		7	6	5	5	4		
	5			5	5	4	3		
	6			5	4	4	3	2	
	7				4	3	2	2	
	8					3	2	1	
	9						1	1	1

  ree 42, 43 en 45        ree 44 en 46  
  ree 49

Tabel 11: Index (P[d]4) / M2

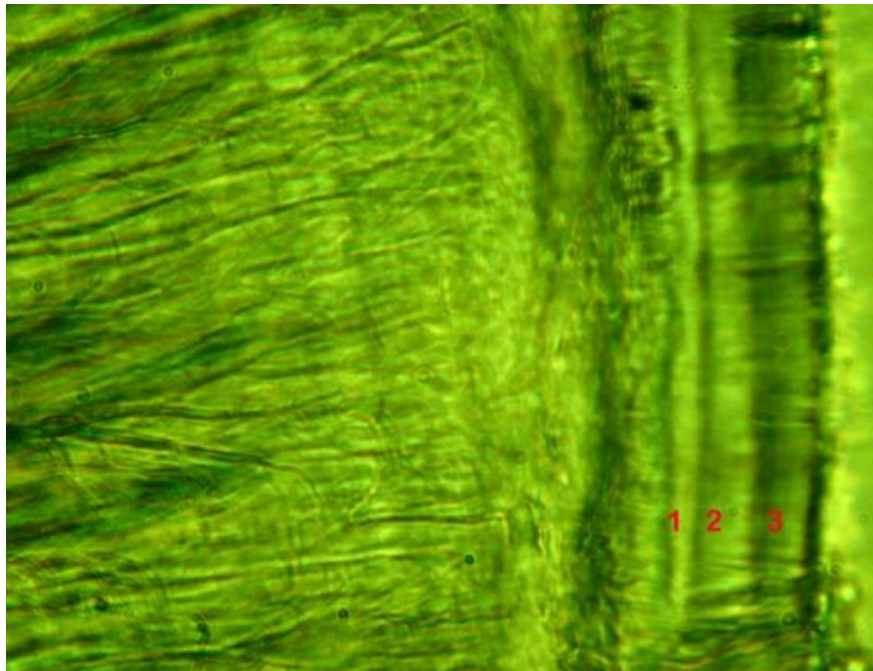
Alter Jahre	Höhe des P 3 in mm								
	2	3	4	5	6	7	8	9	
Höhe des M 2 in mm	2	10	8	8	7				
	3	9	8	7	6				
	4		7	6	5	5	4		
	5			5	5	4	3		
	6			5	4	4	3	2	
	7				4	3	2	2	
	8					3	2	1	
	9						1	1	1

  ree 42, 43 en 45        ree 46  
  ree 49        ree 44


### 3.3.1.2.3. Slijpplaatjes

De gemaakte slijpplaatjes van Ree 41, 46 en 49 gaven volgende beelden.

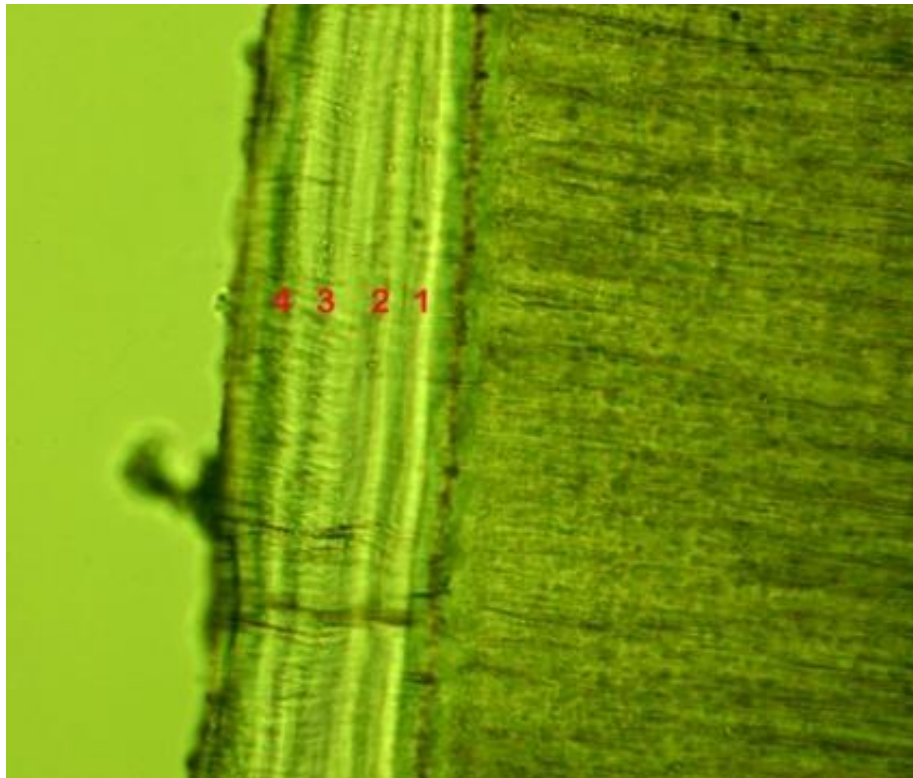
Bij ree 41 waren er 3 lijnen zichtbaar in het wortelcement, hij is dus 4 jaar (figuur 6), bij ree 46 waren er 3 lijnen zichtbaar en aldus is ze 4 jaar (figuur 7). Ree 49 heeft 4 lijnen, waardoor ze 5 jaar is (figuur 8).

Figuur 6: Slijpplaatje van P<sub>2</sub> van ree 41. (Foto Ton Richter)

Figuur 7: Slijpplaatje van P<sub>2</sub> van ree 46. (Foto Ton Richter)



Figuur 8: Slijpplaatje van P<sub>4</sub> van ree 49. (Foto Ton Richter)



### 3.3.2. Het skelet

#### 3.3.2.1. Schedel

De morfometrische gegevens betreffende het sluiten van de craniale groeischijven, de vorm van de sutura interfrontalis en de diameter van de rozenstokken worden hieronder tabellarisch weergegeven.

De sluiting van de groeischijven van de schedel wordt grafisch voorgesteld in de figuren die in bijlage zijn toegevoegd.

Tabel 12: Sluiting van de groeischijven van de schedel.

Geschatte leeftijd van jong naar oud	45	42	50	47	43	41	44	46	49	48
I	vast-open	sluit-end	sluit-end	vast-open	sluit-end	spoor	ge-sloten	ge-sloten	ge-sloten	ge-sloten
II	open	open	open	open	open	vast-open	spoor	ge-sloten	ge-sloten	ge-sloten
III	open	open	open	open	open	open	open	sluit-end	ge-sloten	ge-sloten
IV	open	open	open	open	open	open	open	vast-open	vast-open	vast-open
V	open	vast-open	vast-open	vast-open	vast-open	vast-open	vast-open	vast-open	vast-open	vast-open

I Verbinding tussen condylus occipitalis en pars basilaris van het os occipitale

II Verbinding tussen pars basilaris van het os occipitale en van het os basisphenoidale

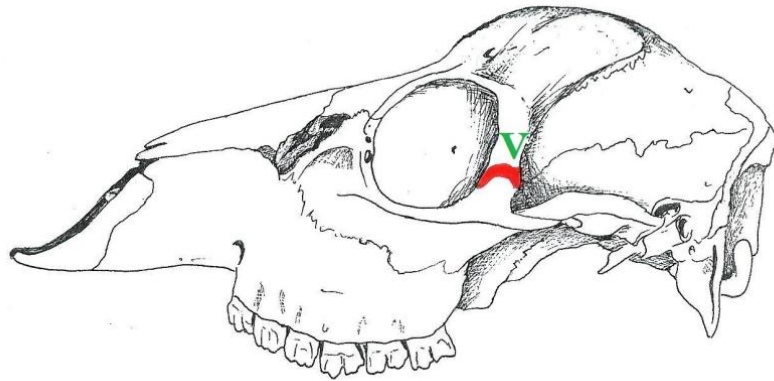
III Verbinding tussen het os basisphenoidale en het os presphenoidale

IV Verbinding tussen os occipitale en os parietale

V Verbinding tussen de processus zygomaticus van het os frontale en de processus frontalis van het os zygomaticum

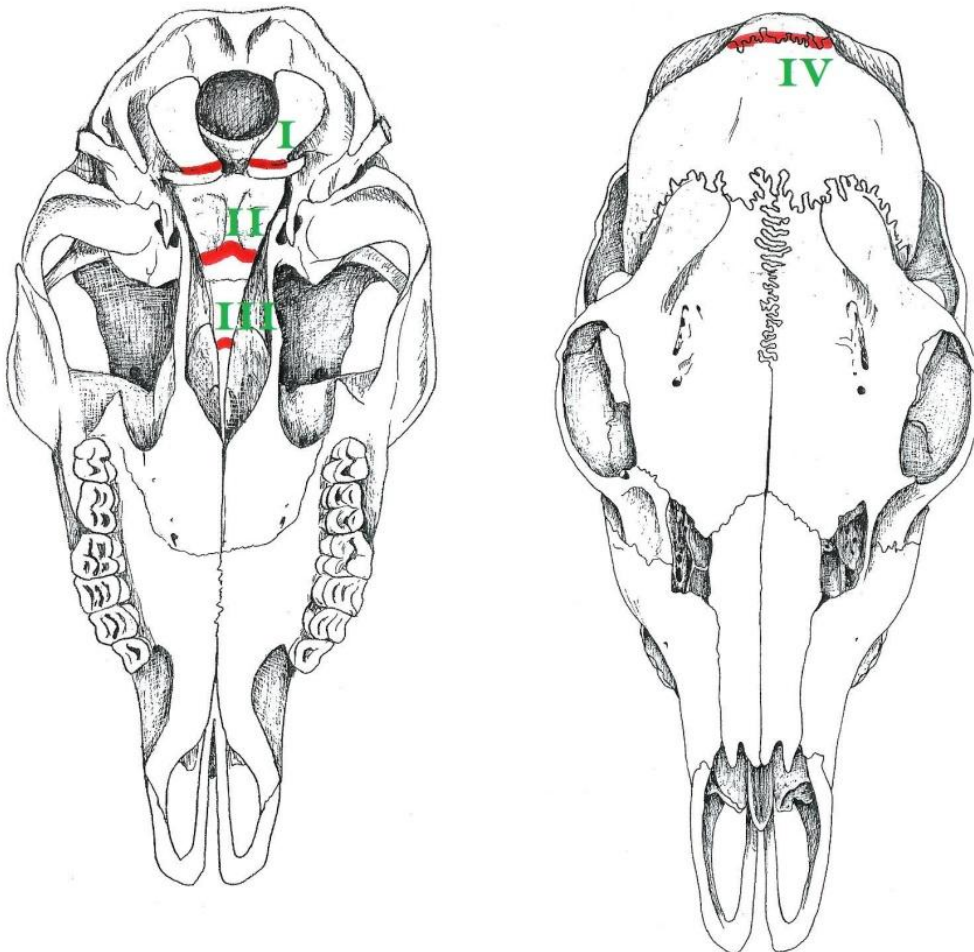
Figuur 9: Positie van de beendernaden in de schedel (lateraal aanzicht)

Legende V: zie p. 15.



Figuur 10: Positie van de beendernaden in de schedel (ventraal en dorsaal aanzicht)

Legende I-IV: zie p. 15.



Tabel 13: Lengte van de gekartelde en lineaire gedeelten van de sutura interfrontalis (in mm).

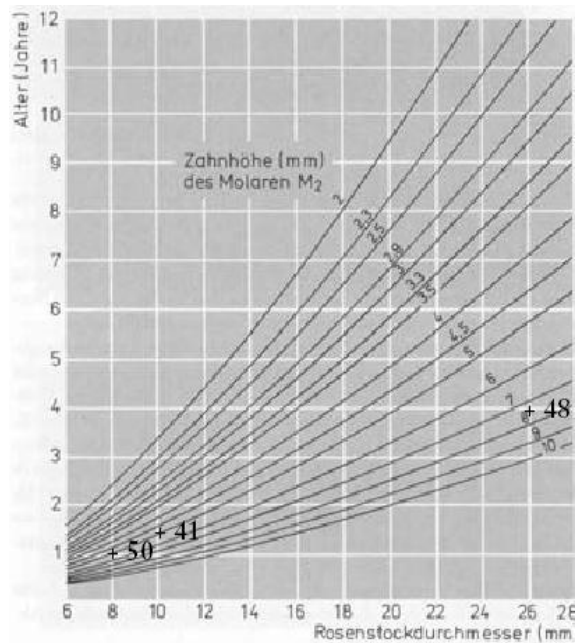
Geschatte leeftijd van jong naar oud	45	42	50	47	43	41	44	46	49	48
gekarteld deel	36,1	35,3	36,7	50,6	50,3	45,4	45,9	53,1	46,7	45,4
lineair deel	20,6	20,5	17,9	10,1	17,2	25,5	20,4	20,8	22,3	25,9

Tabel 14: Diameter van de rozenstokken bij reebokken (in mm).

Geschatte leeftijd van jong naar oud	45	42	50	47	43	41	44	46	49	48
Diameter rozenstokken	♀	♀	8,2	13,6	♀	10,6	♀	♀	♀	25,1*

(\*) Bij ree 48 was de diameter van de rozenstokken moeilijk te bepalen doordat de parels van het gewei de meting bemoeilijkten.

Bij mannelijke dieren werden de waarden van de tweede molaar en de diameter van de rozenstokken uitgezet op het nomogram voor reebokken opgesteld door Stubbe en Lockow (1994).

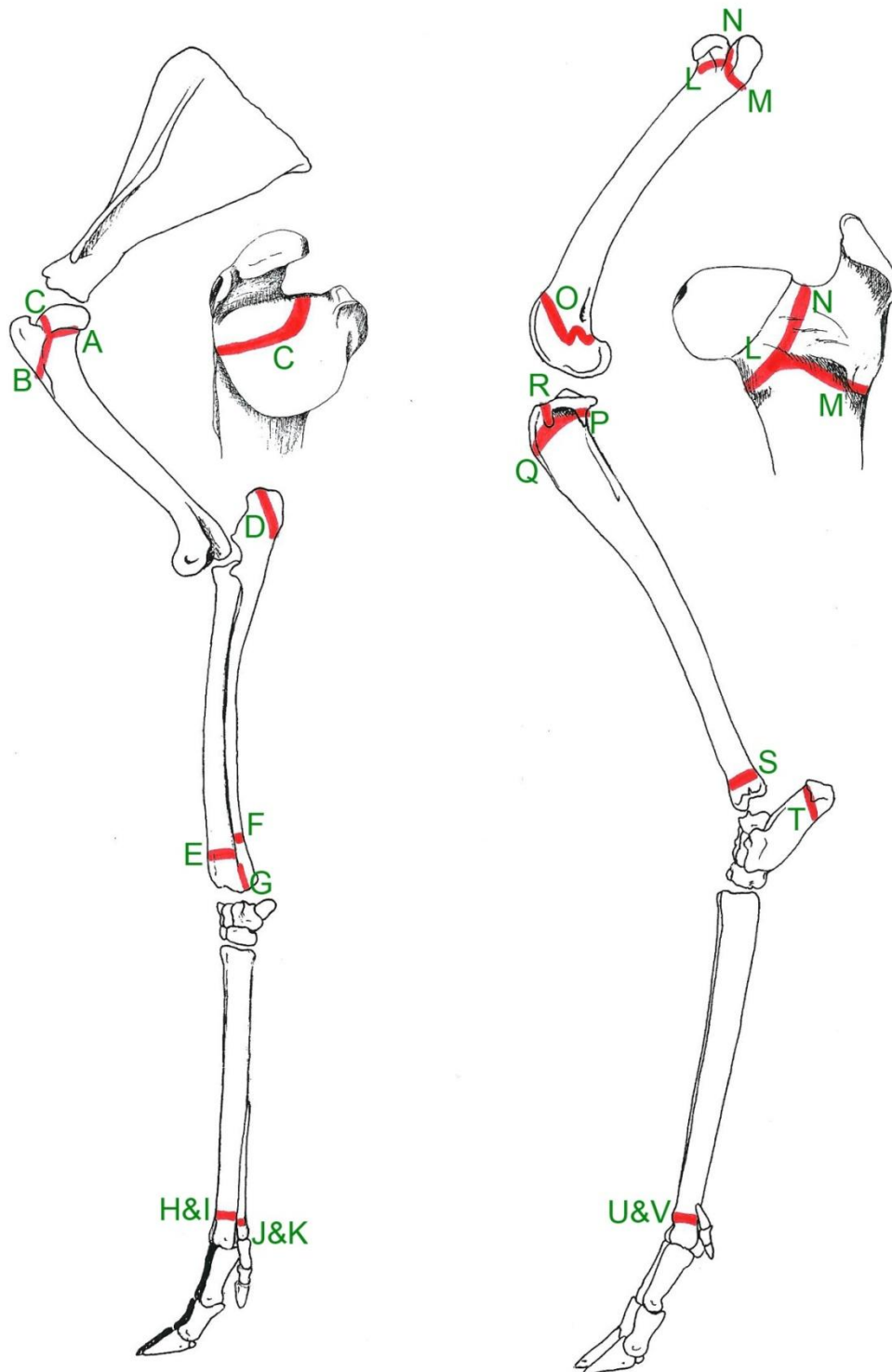
Tabel 15: Nomogram voor reebokken; kroonhoogte  $M_2$  /  $\emptyset$  rozenstokken Stubbe en Lockow (1994).

### 3.3.2.2. Beenderen

De positie van de groeischijven van de beenderen van het voorste en achterste lidmaat wordt hieronder grafisch voorgesteld. Het sluiten van de groeischijven van de onderzochte reeën wordt afgebeeld in de figuren die in bijlage zijn toegevoegd.

Figuur 11: Positie van de groeischijven in het linker voor- en achterbeen (lateraal aanzicht).

Legende A-K: zie p. 19-20 en L-V: zie p. 21



## 3.3.2.2.1. Voorbeen

Tabel 16: Sluiten van de groeischijven in het voorbeen.

Geschatte leeftijd van jong naar oud		45	42	50	47	43	41	44	46	48
A	Rechts	open	/	open	open	open	vast-open	/	/	gesloten
	Links	open	open	open	open	/	vast-open	sluitend	gesloten	gesloten
B	Rechts	open	/	open	open	open	sluitend	/	/	gesloten
	Links	open	open	open	open	/	sluitend	spoor	gesloten	gesloten
C	Rechts	open	/	open	craniaal deel sluitend, caudaal deel gesloten	craniaal deel sluitend, caudaal deel gesloten	gesloten	/	/	gesloten
	Links	open	craniaal deel open, caudaal deel gesloten	open	craniaal deel sluitend, caudaal deel gesloten	/	gesloten	spoor	gesloten	gesloten
D	Rechts	open	/	open	open	open	sluitend	/	/	gesloten
	Links	open	open	open	open	/	sluitend	gesloten	gesloten	gesloten
E	Rechts	open	/	open	open	open	sluitend	/	/	gesloten
	Links	open	/	open	open	/	sluitend	spoor	gesloten	gesloten
F	Rechts	open	/	open	open	open	open	/	/	gesloten
	Links	open	/	open	open	/	open	open	gesloten	gesloten
G	Rechts	open	/	open	open	open	sluitend	/	/	gesloten
	Links	open	/	open	open	/	sluitend	sluitend	gesloten	gesloten
H	Rechts	open	/	open	open	open	gesloten	/	/	gesloten
	Links	open	open	open	open	/	gesloten	gesloten	gesloten	gesloten
I	Rechts	open	/	open	open	open	gesloten	/	/	gesloten
	Links	open	open	open	open	/	gesloten	gesloten	gesloten	gesloten
J	Rechts	open	/	open	open	open	gesloten	/	/	gesloten
	Links	open	open	open	open	/	gesloten	gesloten	gesloten	gesloten
K	Rechts	open	/	open	open	open	gesloten	/	/	gesloten
	Links	open	open	open	open	/	gesloten	gesloten	gesloten	gesloten

A Proximale epifysaire groeischijf van de humerus (groeischijf tussen caput humeri en collum humeri)

B Apofysaire groeischijf van het tuberculum majus (groeischijf tussen corpus humeri en tuberculum majus)

C Groeischijf tussen tuberculum majus en caput humeri

D Epifysaire groeischijf van het olecranon (groeischijf van het tuber olecrani)

E Distale epifysaire groeischijf van de radius

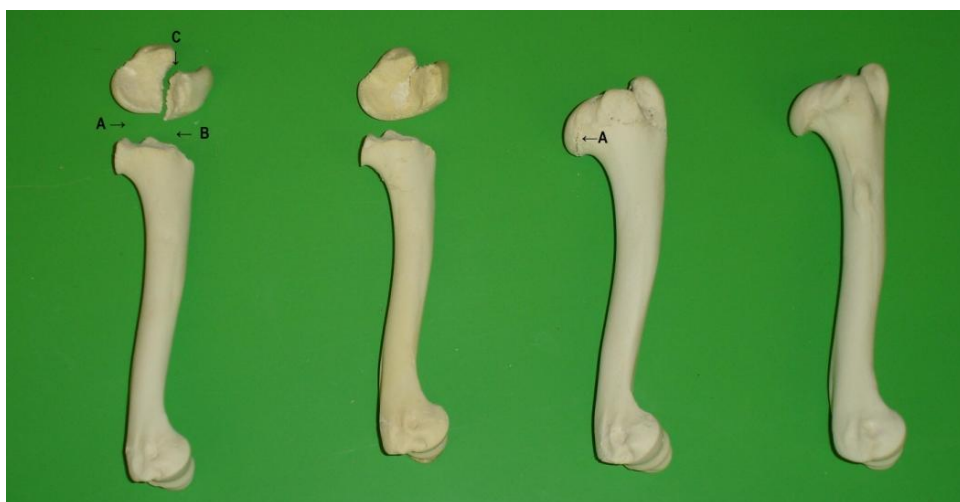F Distale epifysaire groeischijf van de ulna (groeischijf thv de processus styloideus lateralis)



- G Distale groeischijf tussen de radius en de ulna
- H Distale epifysaire groeischijf van os metacarpale III
- I Distale epifysaire groeischijf van os metacarpale IV
- J Distale epifysaire groeischijf van os metacarpale II
- K Distale epifysaire groeischijf van os metacarpale V

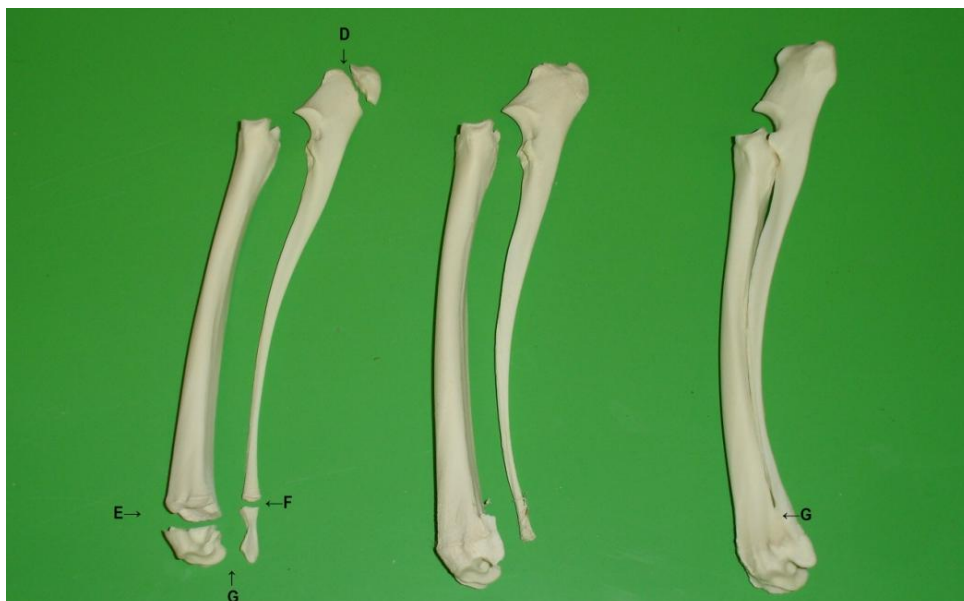Bij jonge dieren tot ongeveer 1 jaar zijn bijna alle groeischijven nog open. In het tweede levensjaar beginnen de meeste groeischijven (A, B, C, D, E, G, H, I, J en K) te sluiten. Het caudaal deel van de groeischijf (C) tussen tuberculum majus en caput humeri sluit als eerste. Op de leeftijd van ongeveer 1,5 jaar zijn de groeischijven C, H, I, J en K reeds gesloten. Rond 2 jaar is enkel de distale epifysaire groeischijf van de ulna (F) nog niet gesloten.

Figuur 12: Geleidelijke sluiting van de proximale groeischijven van de humerus (A, B, C).



Groeischijven: volledig open --- caudaal deel is gesloten --- sluitend --- gesloten  
 craniaal deel is nog open

Figuur 13: Geleidelijke sluiting van de groeischijven van de radius en de ulna (D, E, F, G).



Groeischijven: alle 4 open --- D, E en G een spoor, F open --- alle 4 gesloten

3.3.2.2.2. *Achterbeen*

Tabel 17: Sluiten van de groeischijven van het achterbeen.

Geschatte leeftijd van jong naar oud		45	42	50	47	43	41	44	46	48
L	Rechts	open	/	open	open	/	sluitend	/	/	gesloten
	Links	open	open	open	open	/	sluitend	/	/	gesloten
M	Rechts	open	/	open	open	/	vast-open	/	/	gesloten
	Links	open	open	open	open	/	vast-open	/	/	gesloten
N	Rechts	open	/	open	open	/	spoor	/	/	gesloten
	Links	open	open	open	open	/	sluitend	/	/	gesloten
O	Rechts	open	/	open	open	/	sluitend	/	/	gesloten
	Links	open	open	open	open	/	sluitend	/	/	gesloten
P	Rechts	open	/	open	open	/	sluitend	/	/	gesloten
	Links	open	open	open	open	/	sluitend	/	/	gesloten
Q	Rechts	open	/	open	open	/	open	/	/	gesloten
	Links	open	open	open	open	/	open	/	/	gesloten
R	Rechts	open	/	open	open	/	open	/	/	gesloten
	Links	open	open	open	open	/	open	/	/	gesloten
S	Rechts	open	/	open	open	/	gesloten	/	/	gesloten
	Links	open	/	open	open	/	gesloten	/	/	gesloten
T	Rechts	open	/	open	open	/	spoor	/	/	gesloten
	Links	open	/	open	open	/	spoor	/	/	gesloten
U	Rechts	open	/	open	open	/	gesloten	/	/	gesloten
	Links	open	/	open	open	/	gesloten	/	/	gesloten
V	Rechts	open	/	open	open	/	gesloten	/	/	gesloten
	Links	open	/	open	open	/	gesloten	/	/	gesloten

L Proximale epifysaire groeischijf van de femur (groeischijf tussen caput femoris en collum femoris)

M Groeischijf van de trochanter major (groeischijf tussen trochanter major en corpus femoris)

N Groeischijf tussen caput femoris en trochanter major

O Distale epifysaire groeischijf van de femur

P Proximale epifysaire groeischijf van de tibia

Q Groeischijf van de tuberositas tibiae en het corpus tibiae

R Groeischijf tussen de tuberositas tibiae en de proximale epifyse van de tibia

S Distale epifysaire groeischijf van de tibia

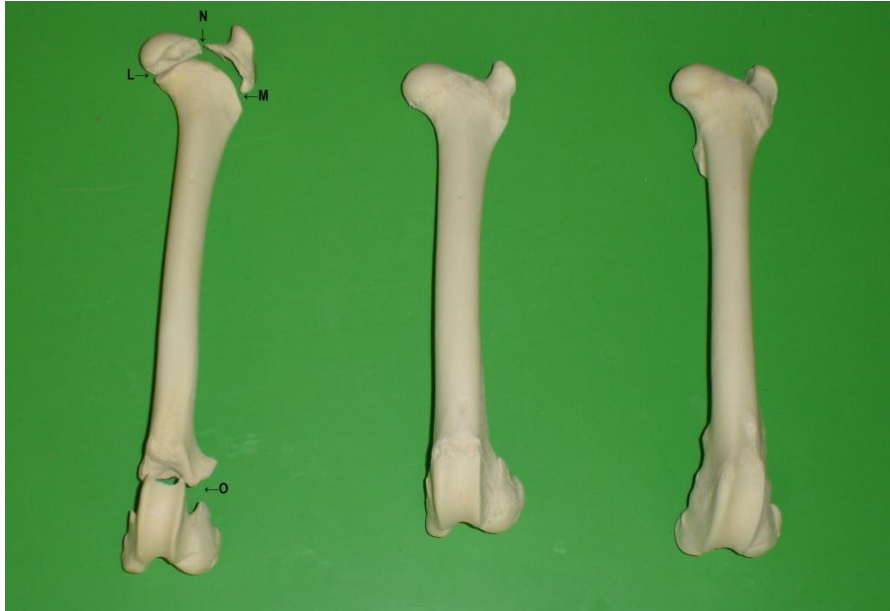T Groeischijf van de tuber calcanei

U Distale epifysaire groeischijf van os metatarsale III

V Distale epifysaire groeischijf van os metatarsale IV

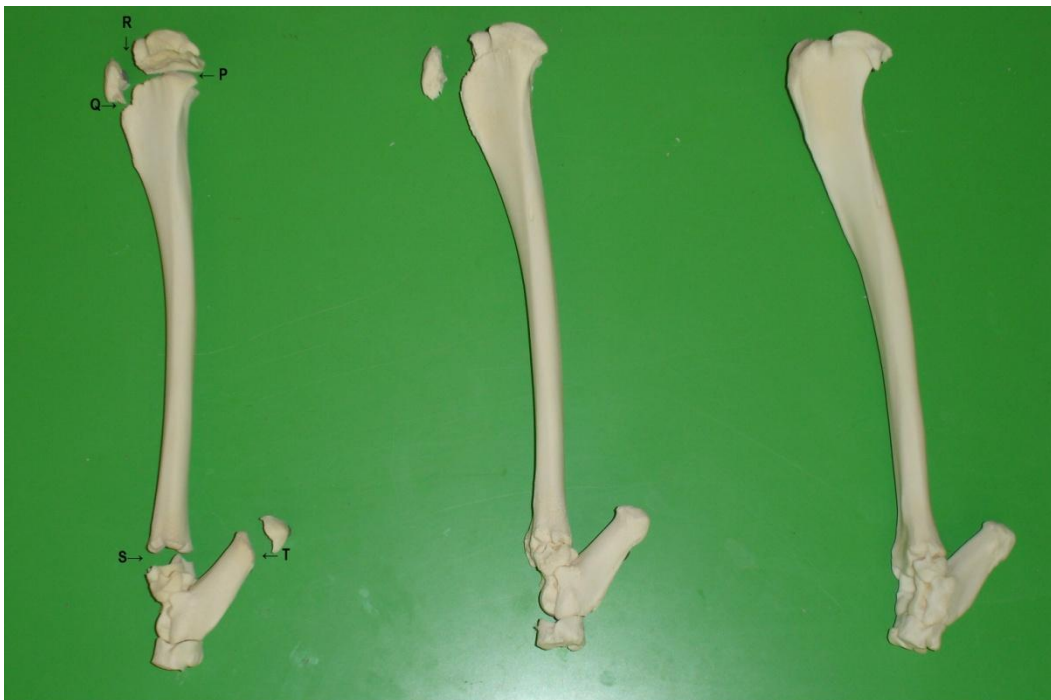Bij jonge dieren tot ongeveer 1 jaar zijn alle bestudeerde groeischijven nog open. In het tweede levensjaar beginnen volgende groeischijven te sluiten: L, N, O, P, S, T, U en V. De groeischijven S, U en V zijn reeds gesloten bij dieren van ongeveer 2 jaar, terwijl de groeischijf van de trochanter major (M) vast-open is en de groeischijven Q en R nog volledig open zijn. Bij tweejarige reeën is de tuberositas tibiae aldus nog volledig los ten opzichte van de rest van de tibia.

Figuur 14: Geleidelijke sluiting van de groeischijven van de femur (L, M, N, O).



Groeischijven:    alle 4 open    ---    sluitend    ---    gesloten

Figuur 15: Geleidelijke sluiting van de groeischijven van de tibia, fibula en calcaneus (P, Q, R, S, T).



Groeischijven:    alle 5 open    ---    S en T gesloten; P spoor; R en Q open    ---    alle 5 gesloten

#### 4. DISCUSSIE

Uit het onderzoek van de tanden, schedel en lidmaatbeenderen bleek dat 5 van de 10 onderzochte reeën (nrs.45, 42, 50, 47 en 43) kitsen jonger dan 14 maand waren. Ree 43 zou volgens de premortale schatting (geboorte mei-juni, afschotdatum maart 2009) negen à tien maanden oud geweest zijn, maar alle onderzochte parameters gaven een leeftijd aan van elf à twaalf maanden, namelijk de slijtagegraad van Pd3 en Pd4, het doorgebroken zijn van M3 en de sluiting van het craniale deel van de groeischijf tussen het tuberculum majus en caput humeri.

Dit zou kunnen wijzen op het bestaan van individuele variaties in het sluiten van de groeischijven of op een vroeggeboorte van de reekits, dus niet tijdens de normale zettijd.

Bij de vijf kitsen was de drielobbige laatste melkpremolaar (Pd4) nog aanwezig die op 12-14 maand wisselt. De andere dieren waren zeker ouder dan één jaar daar P4 tweelobbig was. Voor het macroscopisch onderzoek werd, volledigheidshalve, de laatste premolaar van de kitsen macroscopisch bekeken en opgemeten maar dit heeft in de praktijk weinig zin daar deze kies rond de leeftijd van één jaar (12-14 maand) gewisseld wordt.

Bij de dieren ouder dan één jaar (nrs.41, 44, 46, 48 en 49) was er een zeer grote overeenstemming tussen de resultaten bekomen door het macroscopisch onderzoek van de tanden en de combinatie van de hoogte van M2 met de rozenstokken (bij bokken) respectievelijk met de hoogte van P4 (bij geiten). Aangezien de werkelijke leeftijd van deze dieren ongekend is kunnen de resultaten echter niet getoetst worden.

De groeischijven van de schedel waren bij dieren jonger dan 1 jaar nog allemaal open, behalve de verbinding tussen de condylus occipitalis en de pars basilaris van het os occipitale (I), die rond de leeftijd van 1 jaar sluit. De verbinding tussen de pars basilaris van het os occipitale en het os basisphenoidale (II) alsook deze tussen het os basishenoidale en het os presphenoidale (III) sluit rond vier jaar. De verbinding tussen de processus zygomaticus van het os frontale en de processus frontalis van het os zygomaticum (V) was bij alle onderzochte reeën vast-open. Ook de beendernaad tussen het os occipitale en os parietale (IV) was vast-open rond de vier jaar. Besluiten trekken over het sluiten van deze groeischijven is hier dus niet mogelijk.

De bekomen waarden van de sutura interfrontalis konden niet eenduidig gecorreleerd worden met de leeftijd of het ouder worden van de dieren.

Rond de leeftijd van twee jaar waren de meeste groeischijven in de ledematen gesloten, maar de distale epifysaire groeischijf van de ulna (F) en de groeischijven van de tuberositas tibiae (A, B) waren nog volledig open. Bij reeën die ongeveer vier jaar zijn, waren de groeischijven in de ledematen allemaal gesloten.

Bij het pijpbeen zijn de ossa metacarpalia III en IV en ossa metatarsalia III en IV grotendeels met elkaar vergroeid tot één bot, maar distaal zijn er echter wel twee afzonderlijke epifysaire groeischijven die afzonderlijk aangeduid werden als (H en I) respectievelijk (U en V).

Bij de literatuurstudie ontstond er verwarring rond de benoeming van premolaren. In meerdere publicaties wordt P<sub>3</sub> aangegeven als de tand die als “leeftijdsindicator” te onderzoeken is (Thate, 1977; Stubbe en Lockow 1994; Rutten 2003, 2006; Casaer 2004; Smit 2005, 2009; Schoon 2006; Goretzki 2009). Uit de bijhorende illustraties blijkt echter dat men met dit gecodeerd gebitselement waarschijnlijk de laatste (melk)premolaar Pd<sub>4</sub> of P<sub>4</sub> bedoelt, waarbij deze kies verkeerdelijk Pd<sub>3</sub> of P<sub>3</sub> genoemd wordt omdat de benoeming en telling gebeurt aan de hand van de waarneembare tanden, zonder rekening te houden met de evolutie van het gebit van het ree. Habermehl (1985) en Høye (2006) duiden echter de meest caudale premolaar aan als P<sub>4</sub>. Bij runderachtigen is de voorste premolaar (Pd<sub>1</sub>/P<sub>1</sub>) evolutief gezien verloren gegaan waardoor dus enkel de premolaren Pd<sub>2</sub>/P<sub>2</sub>, Pd<sub>3</sub>/P<sub>3</sub> en Pd<sub>4</sub>/P<sub>4</sub> persisteren. De eerste premolaar (Pd<sub>1</sub>/P<sub>1</sub>) is dus nooit aanwezig. Uit de waarden en gegevens die bekomen werden bij het meten en het macroscopisch bestuderen van Pd<sub>3</sub>/P<sub>3</sub> is het duidelijk dat men in de bovenvermelde studies Pd<sub>4</sub>/P<sub>4</sub> bedoelt, want enkel bij het gebruik van de waarden van Pd<sub>4</sub>/P<sub>4</sub> stemmen de bekomen waarden overeen met de geschatte leeftijd.

Bij volwassen dieren is een macroscopische observatie van het gebit belangrijk om de leeftijd te schatten want de slijtage van de tanden en de pigmentatie van het dentine zijn belangrijke parameters. De kleur is afkomstig van voedselpigmenten die opgenomen worden door het dentine. De kleur van het dentine kan geel (1-2j.), bruin (3j.) of zwart (3-4j.) zijn (Habermehl, 1985). Thate (1977) stelt dat licht gekleurd dentine een relatief zachtere samenstelling heeft dan het donkerder gekleurde waardoor het sneller slijtage vertoont. Saar (1991) komt tot de conclusie dat de hardheid van het tandbeen niet afhangt van kleur of leeftijd en dat de slijtagesnelheid van de tanden voornamelijk afhangt van de hardheid van het tandglazuur. De kwaliteit en sterkte van het tandglazuur zijn dus belangrijke indicatoren daar zij de slijtagegraad mee bepalen, maar deze factor is moeilijk te onderzoeken op gedroogde en gemacereerde preparaten. Op dergelijke preparaten is ook de kleur van het tandbeen niet meer duidelijk zichtbaar, doordat bij het prepareren waterstofperoxide is gebruikt. Hierdoor was het bepalen van de exacte hoogte van de kiezen moeilijker aangezien de pigmentafzetting bij het meten een oriëntatiepunt is.

Voor een juiste leeftijdsbepaling mogen de tanden niet gebleekt worden. Dit geldt zowel voor de macroscopische beoordeling als voor het microscopisch onderzoek, want voor het maken van slijpplaatjes moeten de tanden ongebleekt zijn daar de cementlijnen vervagen/verdwijnen bij het ontkleuren (T. Richter, persoonlijke mededeling).

Om de leeftijd van de oudere reeën nader te bepalen, werd in een aanvullend onderzoek overgegaan tot het tellen van de cementlijnen via de slijpplaatjesmethode.

Bij Ree 46 en 49 gaf die techniek een leeftijd aan die identiek was aan de leeftijd die bekomen werd door combinatie van twee andere parameters volgens de methode van Stubbe en Lockow (1994), de hoogte van M<sub>2</sub> en P<sub>4</sub> werd voor beide geiten in de kruistabel genoteerd. Ree 41 werd door de

ervaringsdeskundige van het gespecialiseerd atelier (de heer T. Richter) echter op 4 jaar geschat, terwijl het macroscopisch tandonderzoek en de schedel en beenderen en het nomogram van Stubbe en Lockow (1994) waarop de hoogte van M2 en de diameter van de rozenstokken uitgezet werden, een leeftijd van ongeveer 2 jaar suggereerde. De jager die het ree binnen bracht had een leeftijd van 7-8 maanden ingeschat. Het dier was echter sterk ondervoed. Dit was ook zichtbaar op het skelet dat osteoporotisch was en dus veel minder zwaar in vergelijking met andere dieren. Bij andere dieren, zoals Ree 46 die volgens de slijpplaatjesmethode 4 jaar was, waren alle groeischijven van de ledematen gesloten. Ofwel was Ree 41 vier jaar oud en was er door ondervoeding een vertraagde sluiting van de groeischijven opgetreden; in dit geval is er dus een zekere individuele variatie mogelijk in het sluiten van de groeischijven. Ofwel was Ree 41 ongeveer twee jaar oud en zijn er door de abnormale voeding en/of ziektes meer cementlijnen afgezet dan normaal. Cementlijnen worden immers afgezet volgens het voedselpatroon; bij minder voeding (bvb. in de winter of bij ziekte) is er een donkerder lijn waarneembaar dan in de zomer wanneer overvloedig voedsel opgenomen wordt. Hierdoor ontstaat contrast en zijn er opeenvolgende cementlijnen te tellen.

Om te bepalen wanneer de groeischijven juist sluiten is verder onderzoek noodzakelijk. Het bekomen van voldoende oudere reeën (> 2 jaar) met gekende leeftijd is daarbij van primordiaal belang.

Het kennen van het juiste tijdstip van de sluiting van de distale epifysaire groeischijf van de ulna en de proximale epifysaire groeischijf van de tibia zou voor jagers een waardevolle parameter bij leeftijdsbepaling kunnen zijn omdat deze parameter eenvoudig macroscopisch te beoordelen is.

Door de korte tijdspanne en het kleine aantal onderzochte dieren kunnen de resultaten van de huidige studie niet echt representatief genoemd worden. Uit deze preliminaire gegevens kunnen toch enkele conclusies getrokken worden, zodat de opgedane ervaring een vlotte start van een uitgebreid vervolgonderzoek mogelijk kan maken.

## 5. LITERATUURLIJST

- Aitken R. J. (1975). Cementum layers and tooth wear as criteria for ageing roe deer (*Capreolus capreolus* L.). *Journal of Zoology* 175, 15-28.
- Andersen R., Gaillard J.M., Liberg O., San Jose C. (1998). Variation in life-history parameters.-. In Andersen R., Duncan P. and Linnell J.D.C., editors. (Eds.). *The European roe deer: the biology of success*. Scandinavian University Press. Oslo. p. 285-307.
- Angibault J.M., Bideau E., Vincent J.P., Quéré J.P., Khazraie (1993). Détermination de l'âge chez le Chevreuil (*Capreolus capreolus* L.). Test de critères morphologiques à partir d'animaux d'âge connu.-. *Mammalia* 57, 579-587.
- Ashby K.R., Henry B.A.M. (1979). Age criteria and life expectancy of roe deer (*Capreolus capreolus*) in a coniferous forest in North-eastern England. *Journal of Zoology* 189, 207-220.
- Boisaubert B., Boutin J.M.(1988). *Le Chevreuil*. Ed. Hatier, Parijs.
- Casaer J. (2004). *Reeën meten om te weten*. Brochure uitgegeven door Ministerie van de Vlaamse Gemeenschap AMINAL-Afdeling Bos en Groen.
- Cederlund G., Kjellander P., Stålfelt F. (1991). Age determination of roe deer by tooth wear and cementum layers. - Tests with known age material. In:Trans XX IUGB Gödöllö. International Union of Game Biologists. Hungary. pp. 540–545
- Dapson R.W. (1980). Guidelines for statistical usage in age-estimation technics. *Journal of Wildlife Management* 44, 541-548.
- Eidmann H. (1933). *Alterserscheinungen am Gebiss des Rothirsches als Grundlage zur exakten Bestimmung des Lebensalters*. Schaper, Hannover.
- Gačić D.P., Milosevic-Zlatanovic S.M., Pantic D.S., Dakovic D.B. (2007). Evaluation of the eye lens method for age determination in roe deer *Capreolus capreolus*. *Acta Theriologica* 52(4), 419-426.
- Goretzki J. (2009) *Messen statt Raten*. *Wild und Hund* – 4,16-22.
- Habermehl K.H. (1985). *Die Altersbestimmung bei Wild- und Pelztieren*, Paul-Parey-Verlag, Hamburg en Berlijn.
- Hell P., Herz J., Ginter F. (1973). Die Bestimmung des Alteres des Rehwildes nach den Ringen im Zahnzement. *Folia Venatoria* 3, 55-70.
- Hewison A.J.M., Vincent J.P., Angibault J.M., Delorme D., Van Laere G., Gaillard J.M. (1999). Tests of estimation of age from tooth wear on roe deer of known age: variation within and among populations. *Canadian Journal of Zoology* 77, 58-67.
- Høye T.T. (2006). Age determination in roe deer- a new approach to tooth wear evaluated on known age individuals. *Acta Theriologica* 51,(2); 205-214.
- Hrabe V., Koubek P. (1987). A comparison of some ageing methods in male roe deer (*Capreolus capreolus*). *Folia Zoologica* 36,1-12.
- Kleymann M. (1972). Altersbedingte Veränderungen des Pulpencavum beim Rehwild. *Zeitschrift für Jagdwissenschaft* 18, 36-39.
- Kierdorf U., Becher J. (1997). Mineralization and wear of mandibular first molars in red deer of known age. *Journal of Zoology* 241, 135-143.


- Kovacs G., Felek Z. (1991). Reliability of the cementum annuli count and the hunter's age determination in the roe deer. I.U.G.B. Congree Gödöllő, Hongarije.
- Ludwig J.R., Dapson R.W. (1977). Use of insoluble lens proteins to estimate age in white-tailed deer. *Journal of Wildlife Management* 41, 327-329.
- Lundervold M., Langvatn R., Milner-Gulland E.J. (2003). A comparison of age estimation methods for the saiga antelope *Saiga tatarica*. *Wildlife Biology* 9, 219-227.
- Maringgele F. J. (1979). Altersbestimmung beim Reh (*Capreolus capreolus* [L.]) und beim Rothirsch (*Cervus elaphus* L.) mit Hilfe der Trockengewichtsbestimmung der Augenlinse. *Zeitschrift für Jagdwissenschaft* 24, 178-182.
- Mekers J. (1984). Leeftijdsschatting en het gewei. Vereniging "Het Reewild". Drukkerij J.J. Groen en Zoon, Leiden.
- Mitchell B. (1967). Growth layers in dental cement for determining the age of red deer (*Cervus elaphus*). *Journal of Animal Ecology* 36, 279-293.
- Mitchell B. (1963). Determination of age in Scottish red deer from growth layers in dental cement. *Nature* 198, 350-351.
- Morris P. (1972). A review of mammalian age determination methods. *Mammal Review* 2, 69-103.
- Mysterud A., Ostbye E. (2004). Comparing simple methods for ageing roe deer *Capreolus capreolus*: are any of them useful for management? *Wildlife Biology* 12, 101-107.
- Poutsma J. (1982). Waar reeën leven. Vereniging "Het Reewild". Drukkerij J.J. Groen en Zoon, Leiden.
- Prior R. (2000). Roe Deer. Quiller Publishing Ltd.
- Rieck W. (1970). Alter und Gebissabnutzung beim Rehwild. *Zeitschrift für Jagdwissenschaft* 16, 1-7.
- Rutten A. (2003). Leeftijdsbepaling bij het ree na het schot. *Capreolus* – 38, 15-16.
- Rutten A. (2006). Leeftijdsbepaling bij reeën na het schot. *Capreolus* – 51, 20-21.
- Saar M. (1991). Altersabhängige Veränderungen am Schädel und an den Zähnen des Rehes, *Capreolus capreolus* LINNE 1758. Eine Untersuchung an altersmarkierten Tieren. Diss. Med., Giessen.
- Schätze C. (2009). Genauer geht's nicht. *Wild und Hund* – 4, 25-27.
- Schoon R. (2006). Met een mond vol tanden. *Capreolus* - 50, 12-13.
- Smit J.M. (2009). Tellen, meten en schatten. *Capreolus* - 61, 21-22.
- Smit J.M. (2005). Tekenen van ouderdom. *Capreolus* - 46, 9.
- Stoddart D.M. (1974). Age determination of roe deer (*Capreolus capreolus*) from annual growth layers in the dental cementum. *Journal of Zoology* 174, 511-537.
- Stubbe C. (1997). Rehwild. Biologie -Ökologie- Bewirtschaftung. Parey Buchverlag. Berlin. 568 p.
- Stubbe C., Lockow K.W. (1994). Alters- und Qualitätsbestimmung des erlegten Schalenwildes. Deutscher Landwirtschaftsverlag, Berlin.
- Stubbe C., Lockow K.W., Stubbe W. (1987). Ergebnisse der Rehwildmarkierung im Wildforschungsgebiet. *Hakel. Unsere Jagd* 37, 196-198.
- Stubbe C., Lockow K.W., Zörner H. (1987). Neue Erkenntnisse zur Altersbestimmung am erlegten Rehwild. *Hercynia N.F.*, Leipzig, 24, 11-21.
- Szabik E. (1973). Age estimation of roe-deer from different hunting-grounds of south-eastern Poland. *Acta Theriologica* 18, 223-236.



- Thate J.O. (1977). Het reewild, gezien door de jager. Tweede herziene en uitgebreide druk. Drukkerij J.J. Groen en Zoon, Leiden.
- Timmermans I. (2009). Reewild kennen en herkennen. *De Vlaamse Jager* 4, 8-13.
- Ueckermann E., Scholz H. (1986). Vergleich der Zementzonenbildung im Wurzelbogen des 1. Molars mit dem Abnutzungsgrad der Backenzähne im Unterkiefer beim Reh (*Capreolus capreolus* L. 1758). *Zeitschrift für Jagdwissenschaft* 32, 141-148.
- Van den Broeck J. (2003). Objectieve leeftijdsbepaling op basis van gebitsslijtage? *Capreolus* - 38, 16-17.
- Van Laere G., Boutin J.M., Gaillard J.M.(1989). Estimation de l'âge chez le chevreuil (*Capreolus capreolus* L.) par l'usure dentaire. Test de fiabilité sur des animaux marqués. *Gibier Faune Sauvage*, 6, 417-426.
- Wagenknecht E. (1979). Altersbestimmung des erlegten Wildes. 5 Aufl., Neumann-Verlag Melsungen, Berlin, Basel, Wenen.
- [www.faunabeheer.info](http://www.faunabeheer.info)
- [www.kenniscentrum-reeen.nl](http://www.kenniscentrum-reeen.nl)

## BIJLAGEN

Grafische illustratie van de groeischijven bij de onderzochte reeën volgens toenemende geschatte leeftijd.

Algemene legende: - open 

De beenderen zijn na het maceratieproces nog volledig los van elkaar ter hoogte van de groeischijf.

- vast open 

De beenderen komen na het maceratieproces niet los van elkaar ter hoogte van de groeischijf, maar bij manipulatie is er beweging mogelijk (dit is voornamelijk zo bij schedelbeendernaden).

- sluitend 

De beenderen zijn reeds vergroeid met elkaar ter hoogte van de groeischijf, er is geen beweging meer mogelijk bij manipulatie, maar macroscopisch is de sluiting duidelijk nog niet volledig.

- spoor 

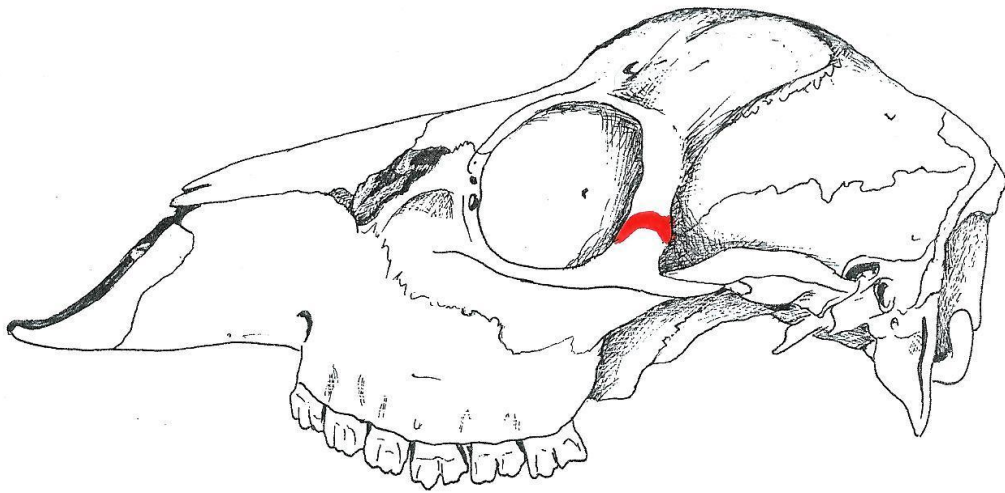
Ter hoogte van de groeischijf is er macroscopisch nog een subtiele lijn waarneembaar, die aantoont waar de groeischijf zich situeert.

- gesloten 

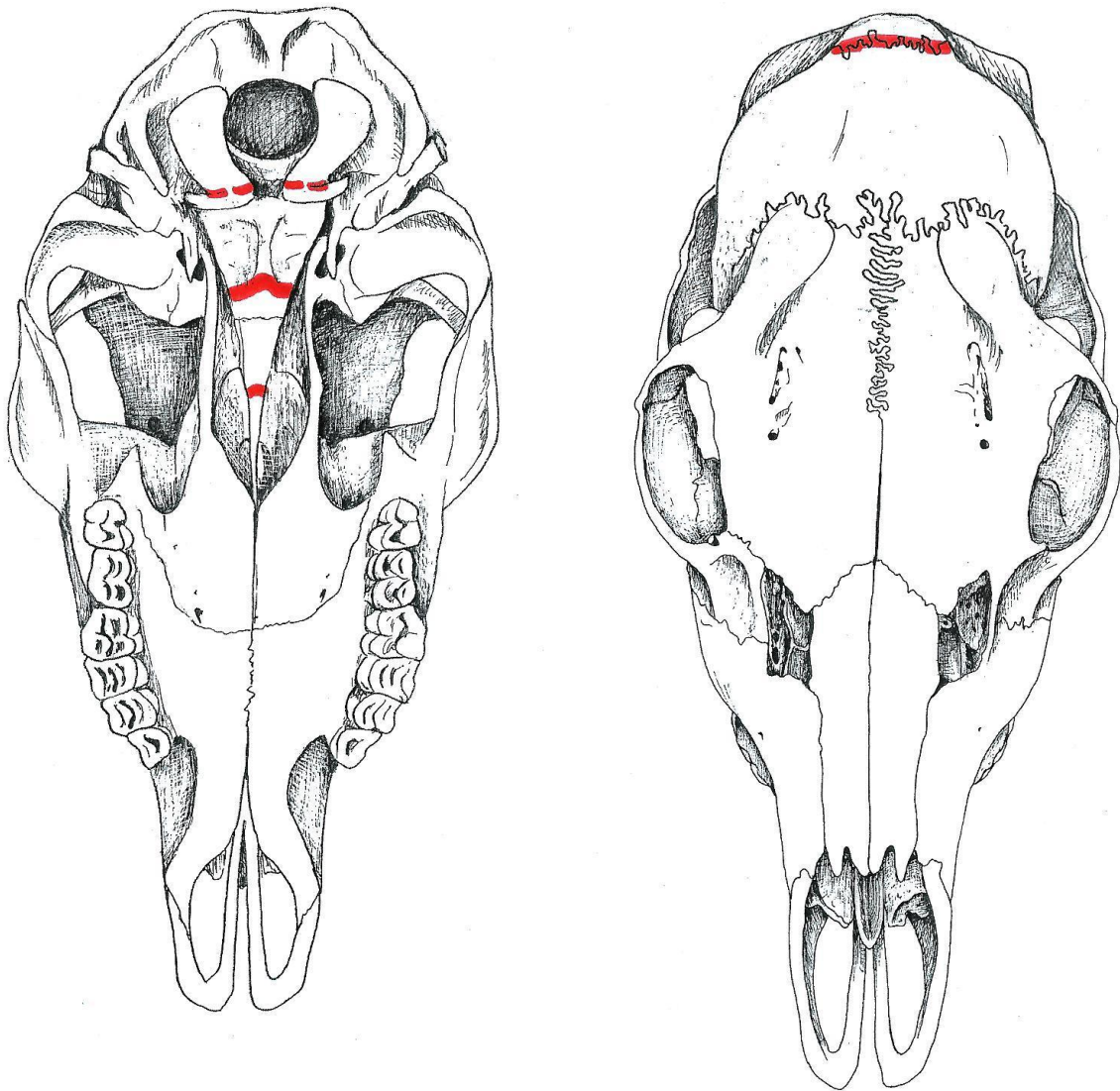
De plaats van de groeischijf is totaal niet meer zichtbaar; de 2 beenderen zijn vloeiend met elkaar vergroeid.

- de ontbrekende skeletelementen zijn in de figuren met grijstinten aangekleurd.

REE 45 (♀)

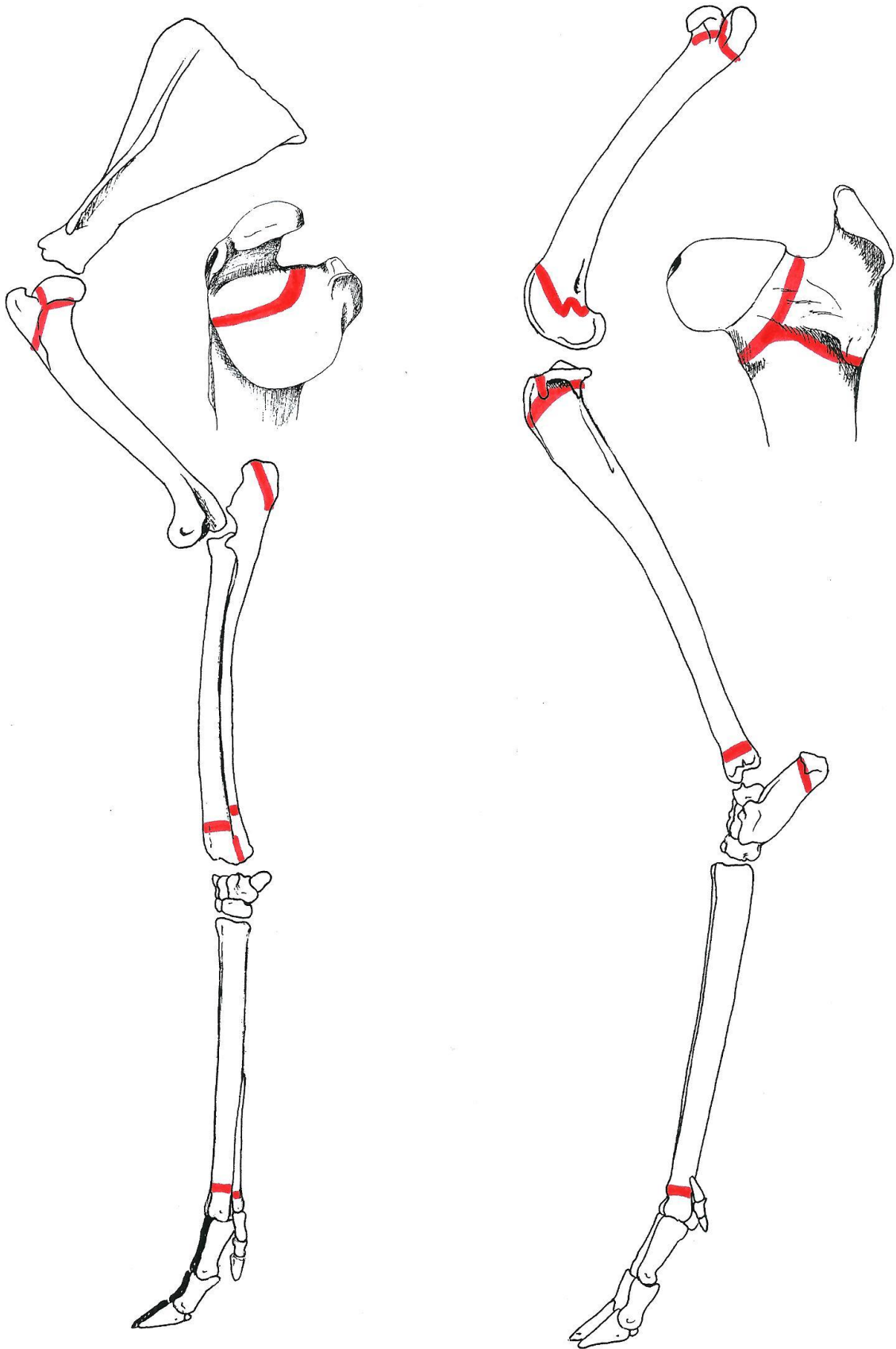


Beendernaden in de schedel (lateraal aanzicht)



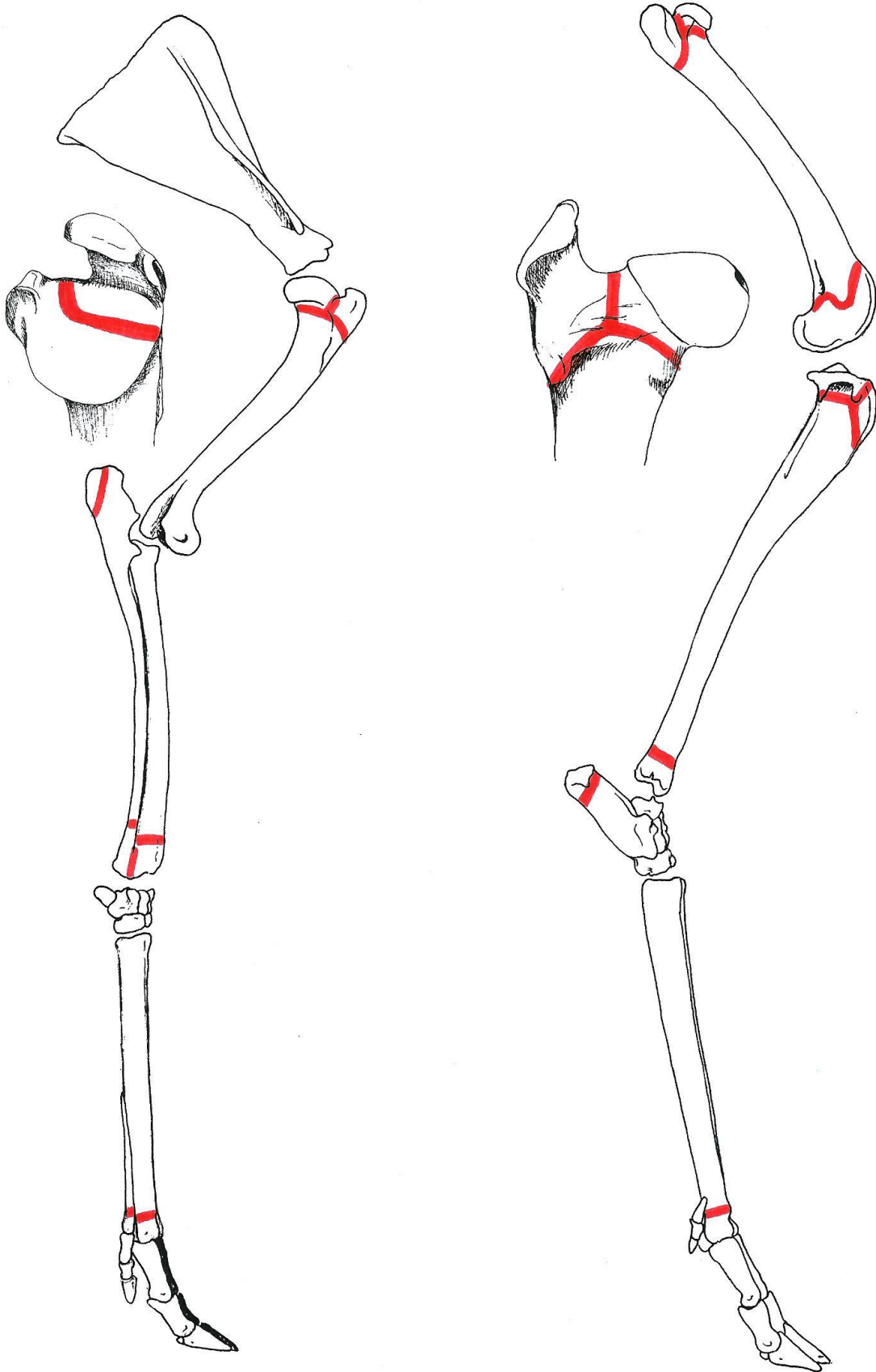
Beendernaden in de schedel (ventraal en dorsaal aanzicht)

REE 45 (♀)



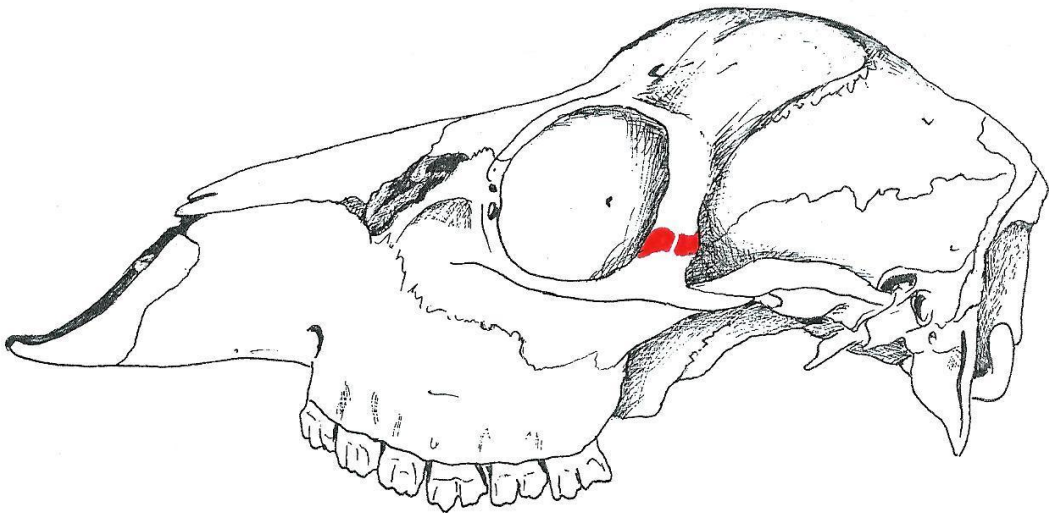
Groeischijven in het linker voor- en achterbeen

REE 45 (♀)



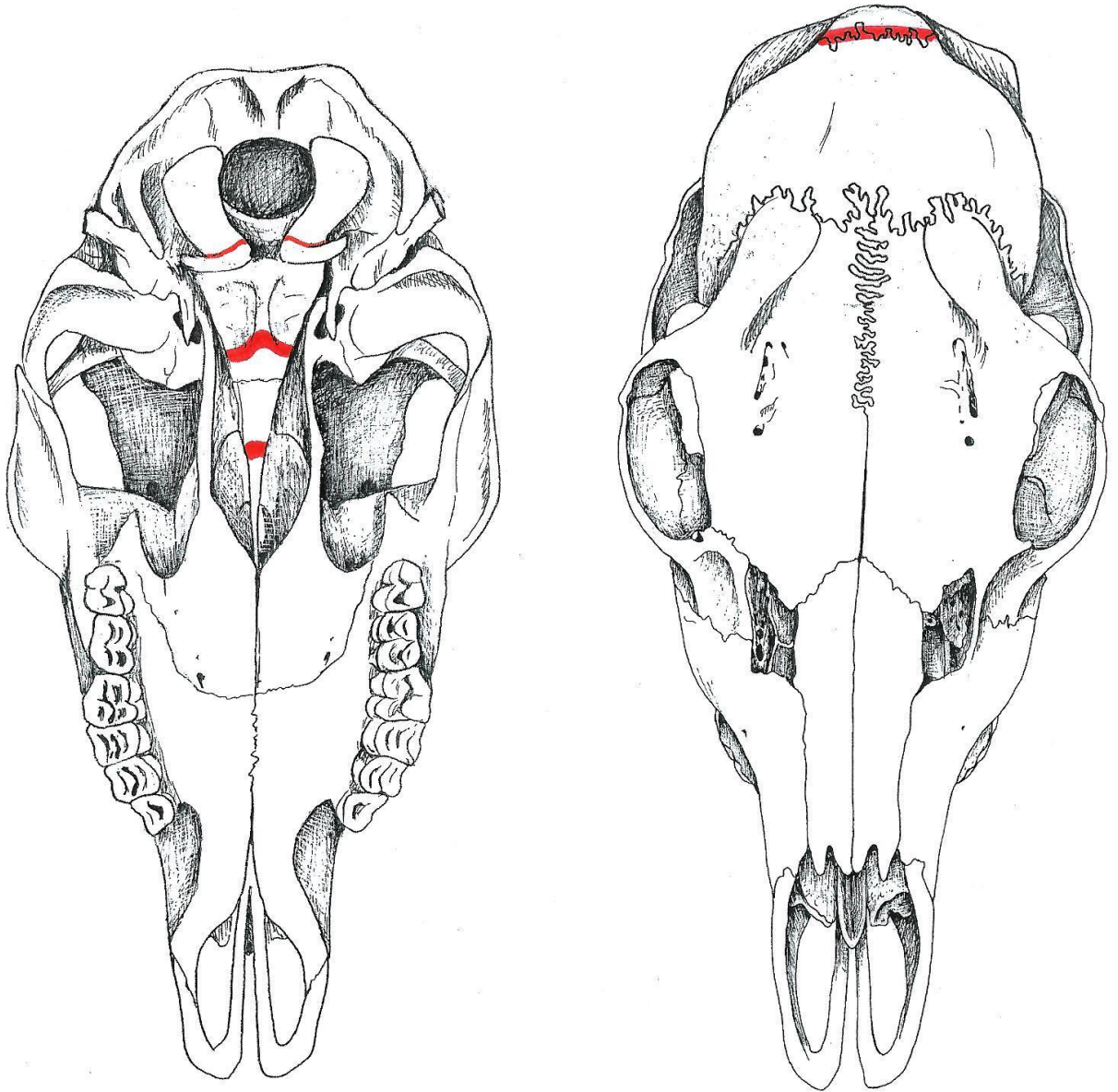
Groeschijven in het rechter voor- en achterbeen

Ree 42 (♀)



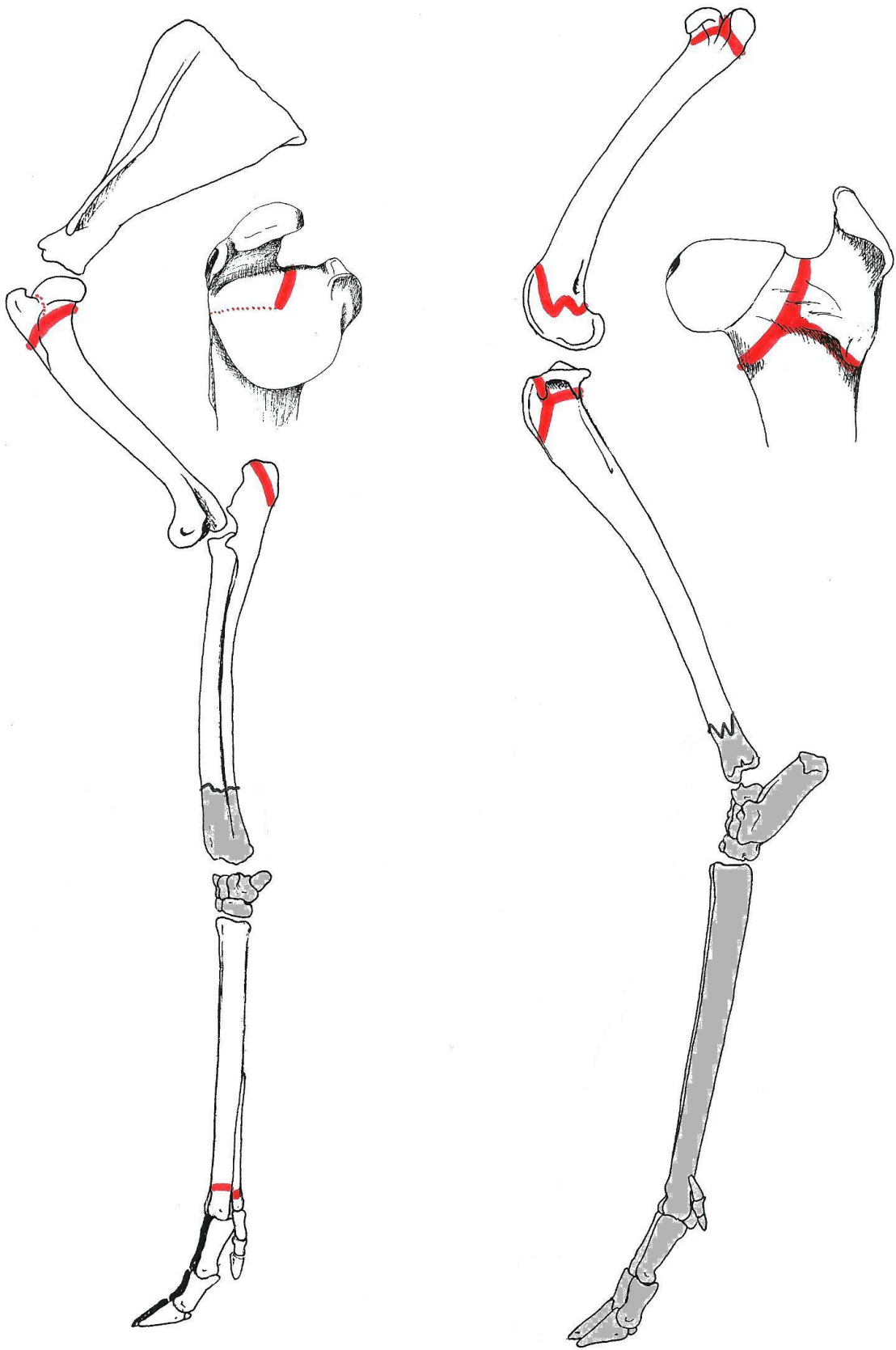
Beendernaden in de schedel (lateraal aanzicht)

Ree 42 (♀)



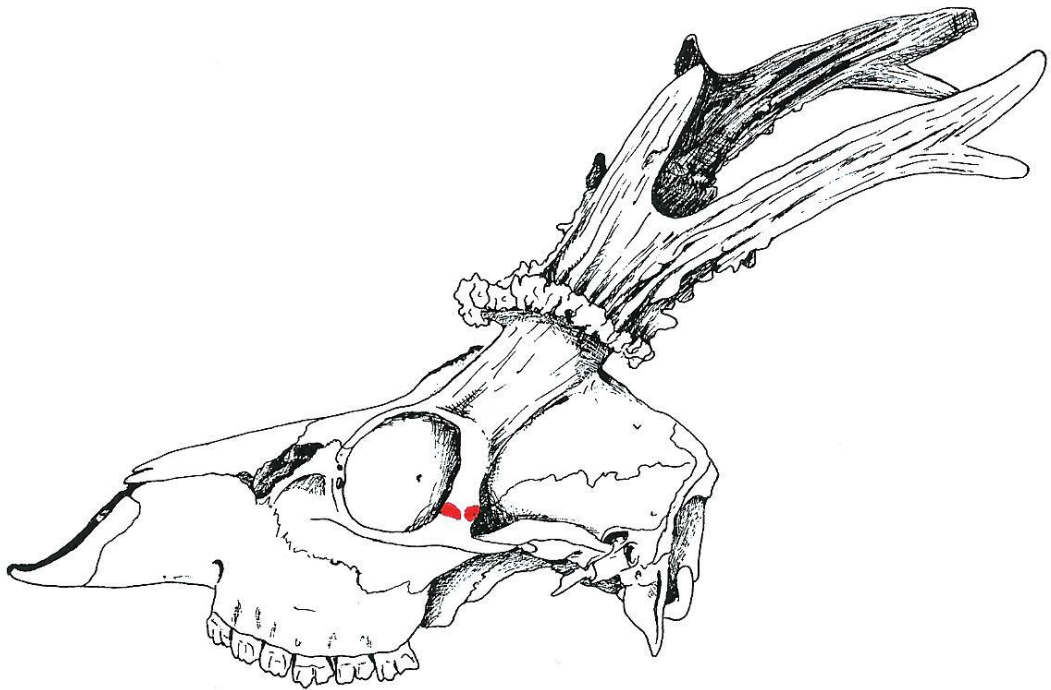
Beendernaden in de schedel (ventraal en dorsaal aanzicht)





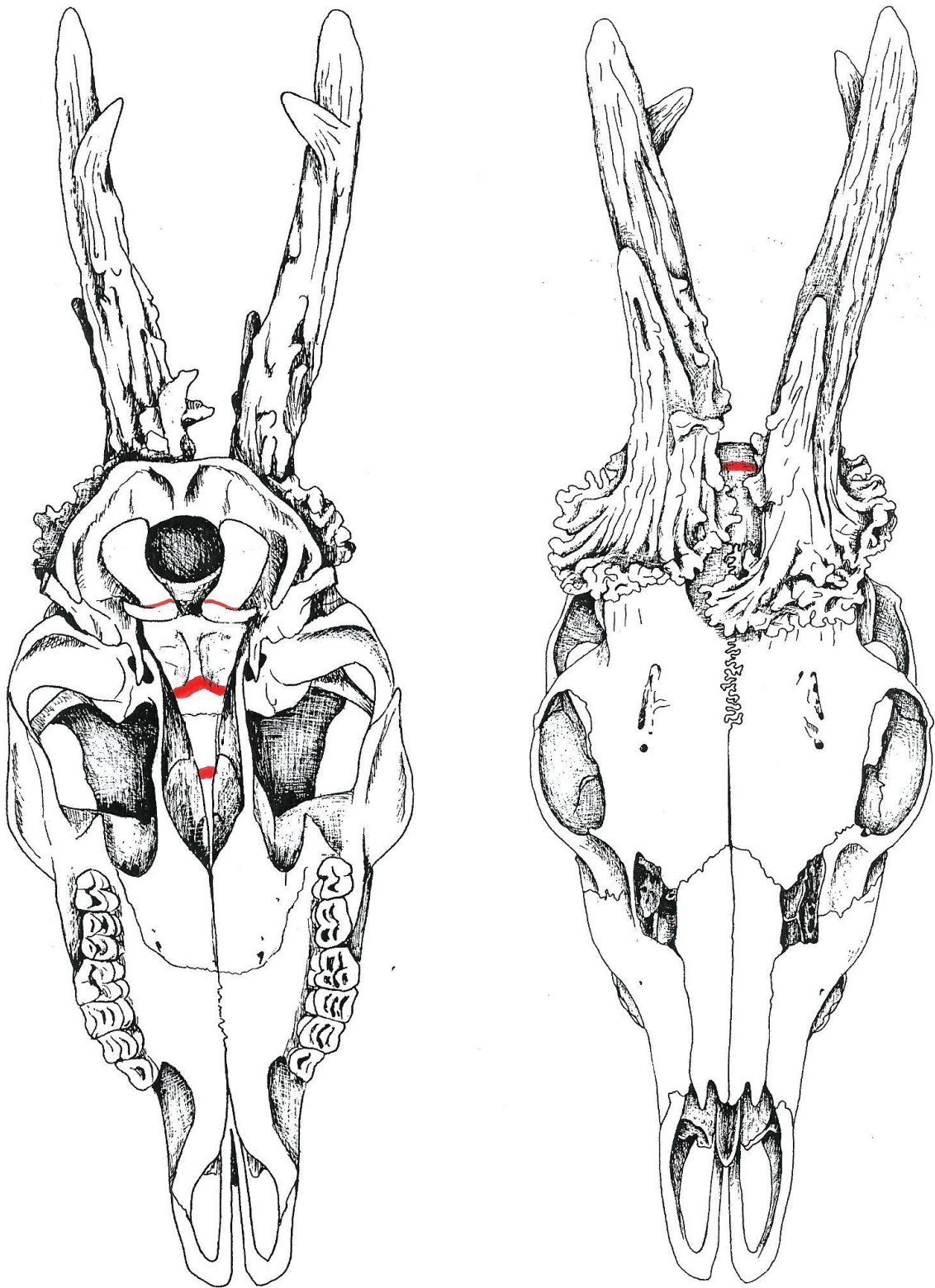
Groeischijven in het linker voor- en achterbeen

REE 50 (♂)



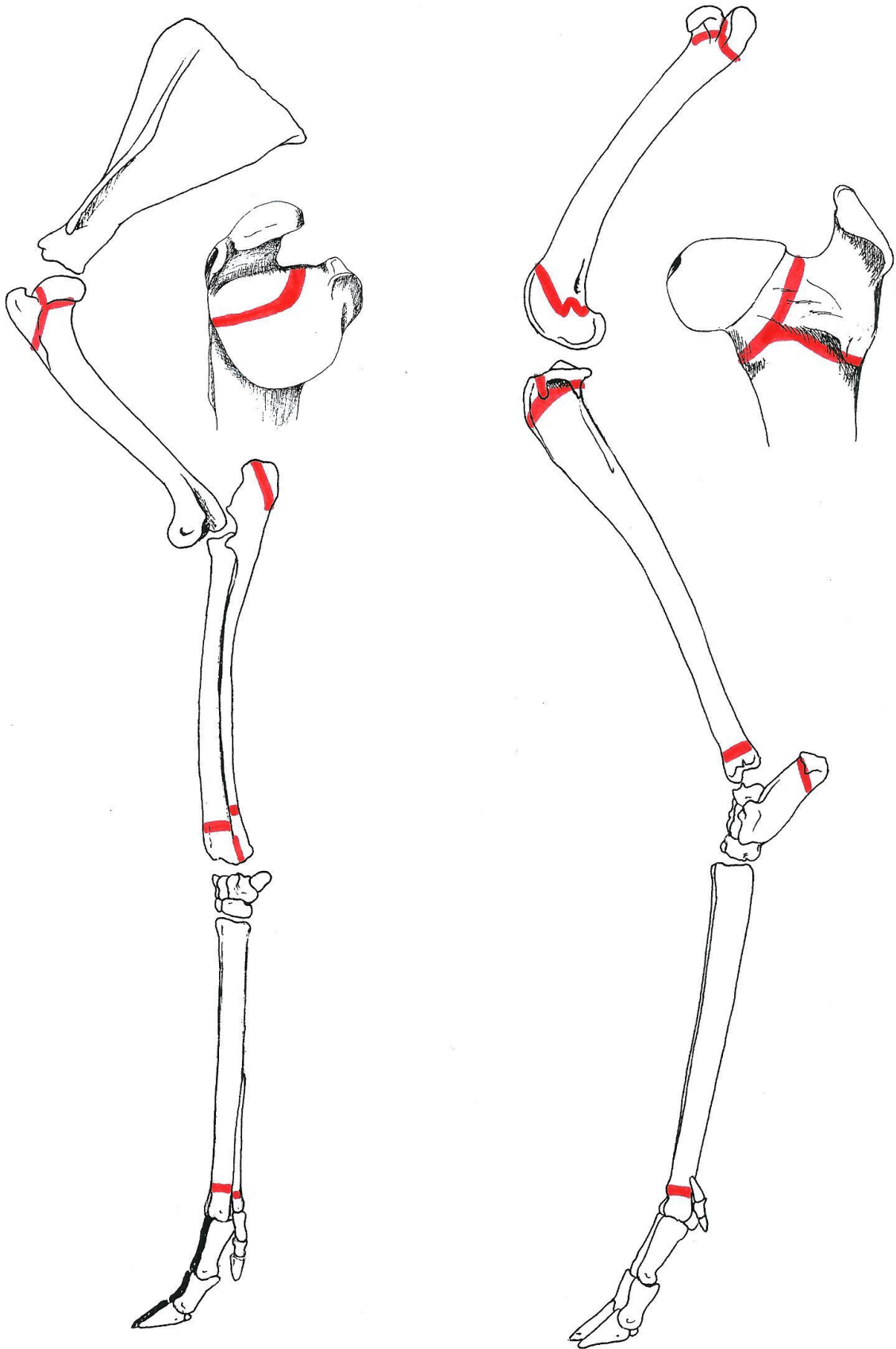
Beendernaden in de schedel (lateraal aanzicht)

REE 50 (♂)



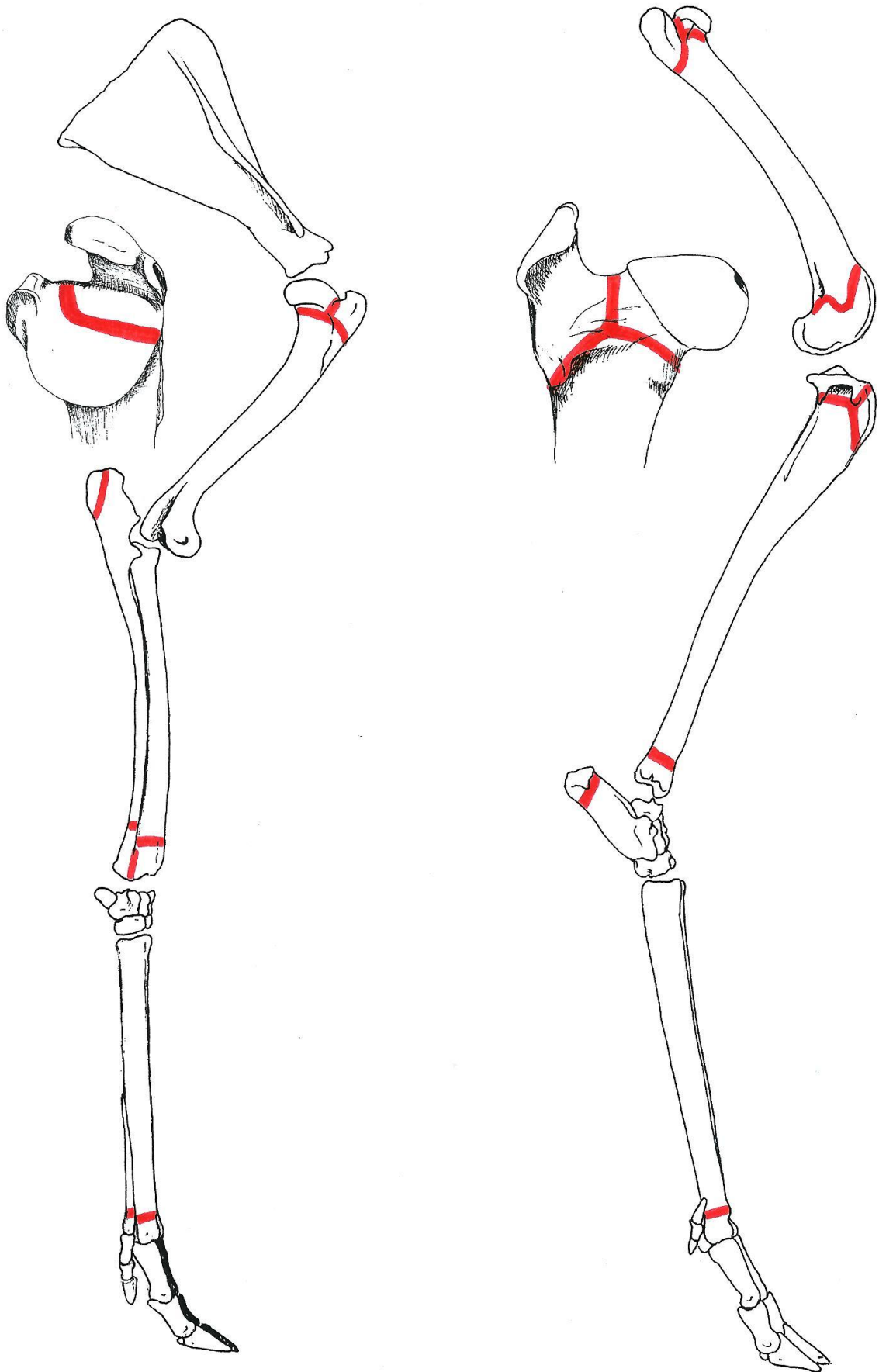
Beendernaden in de schedel (ventraal en dorsaal aanzicht)

REE 50 (♂)

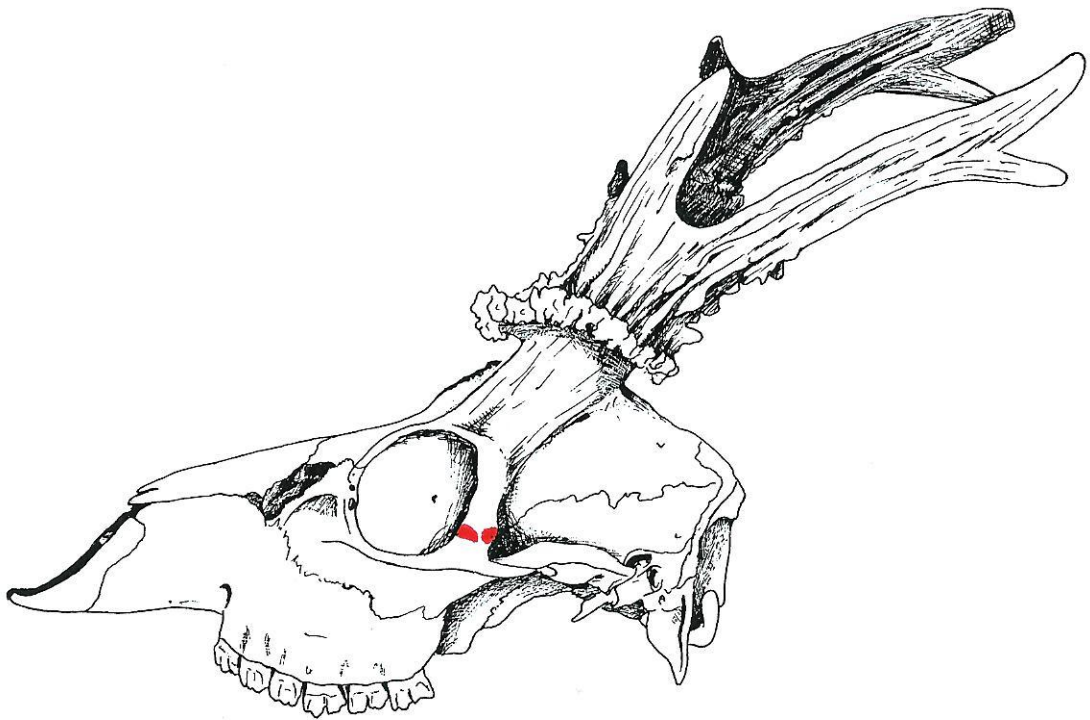


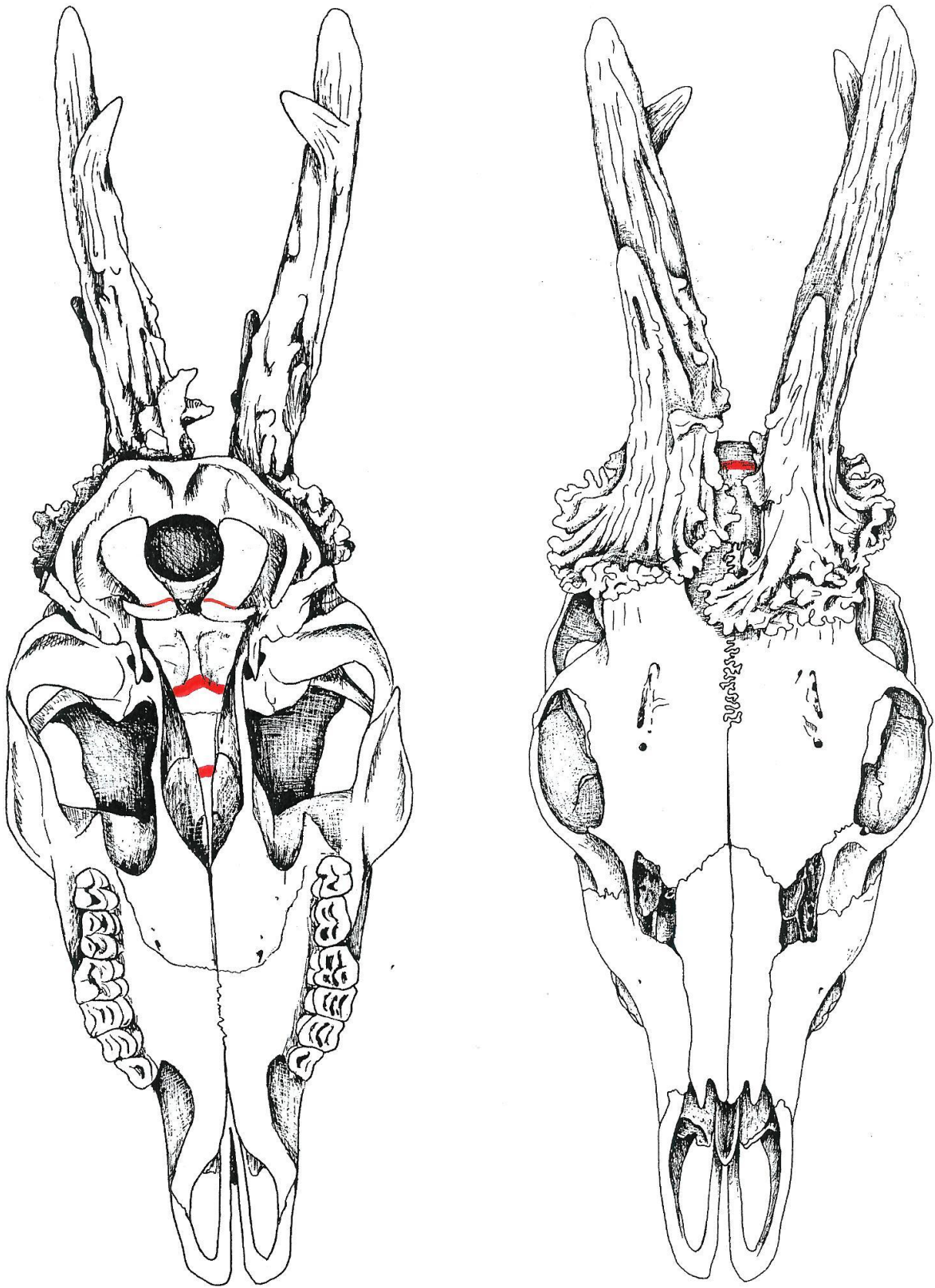
Groeischijven in het linker voor- en achterbeen

REE 50 (♂)

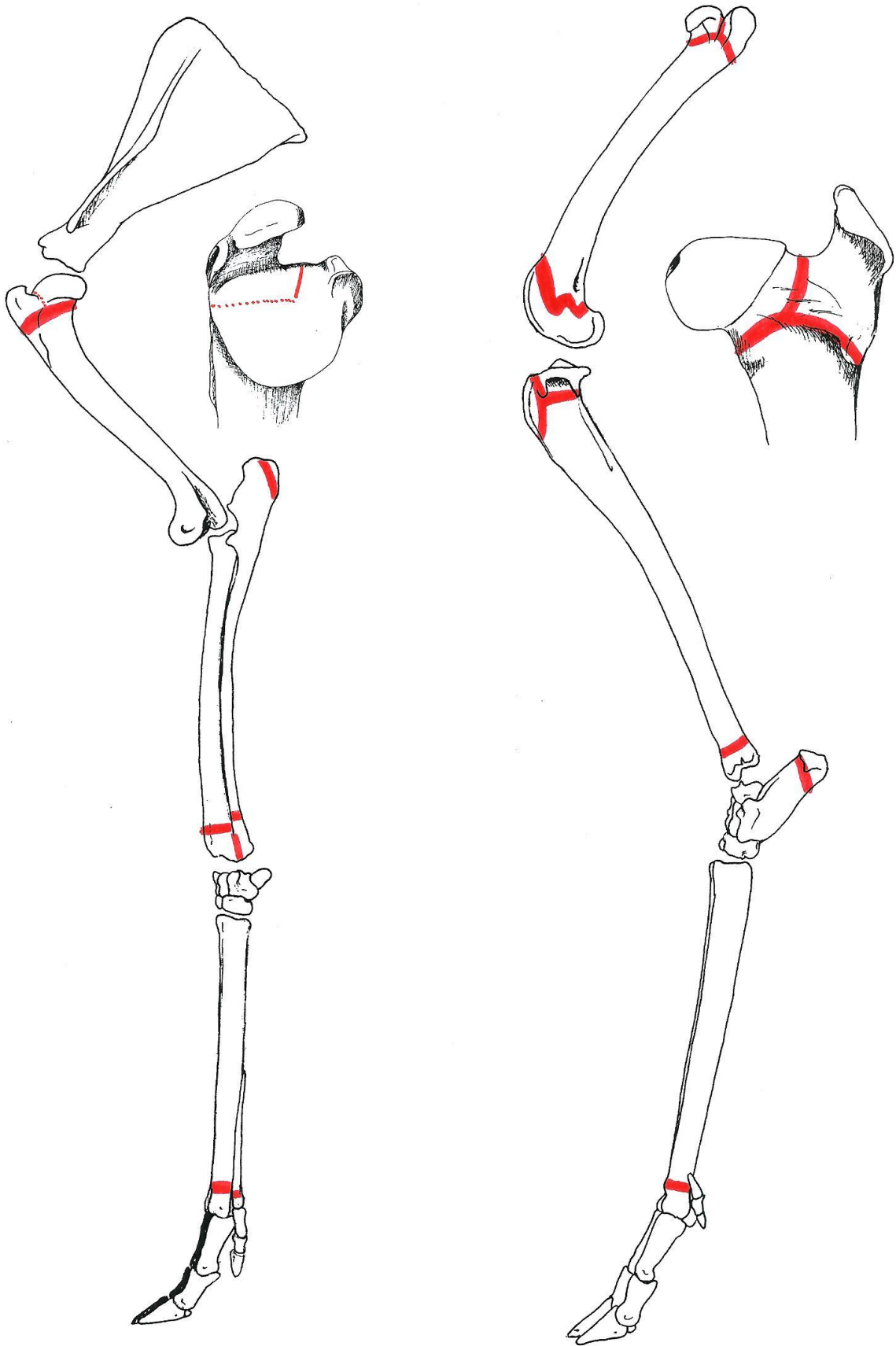


Groeischijven in het rechter voor- en achterbeen



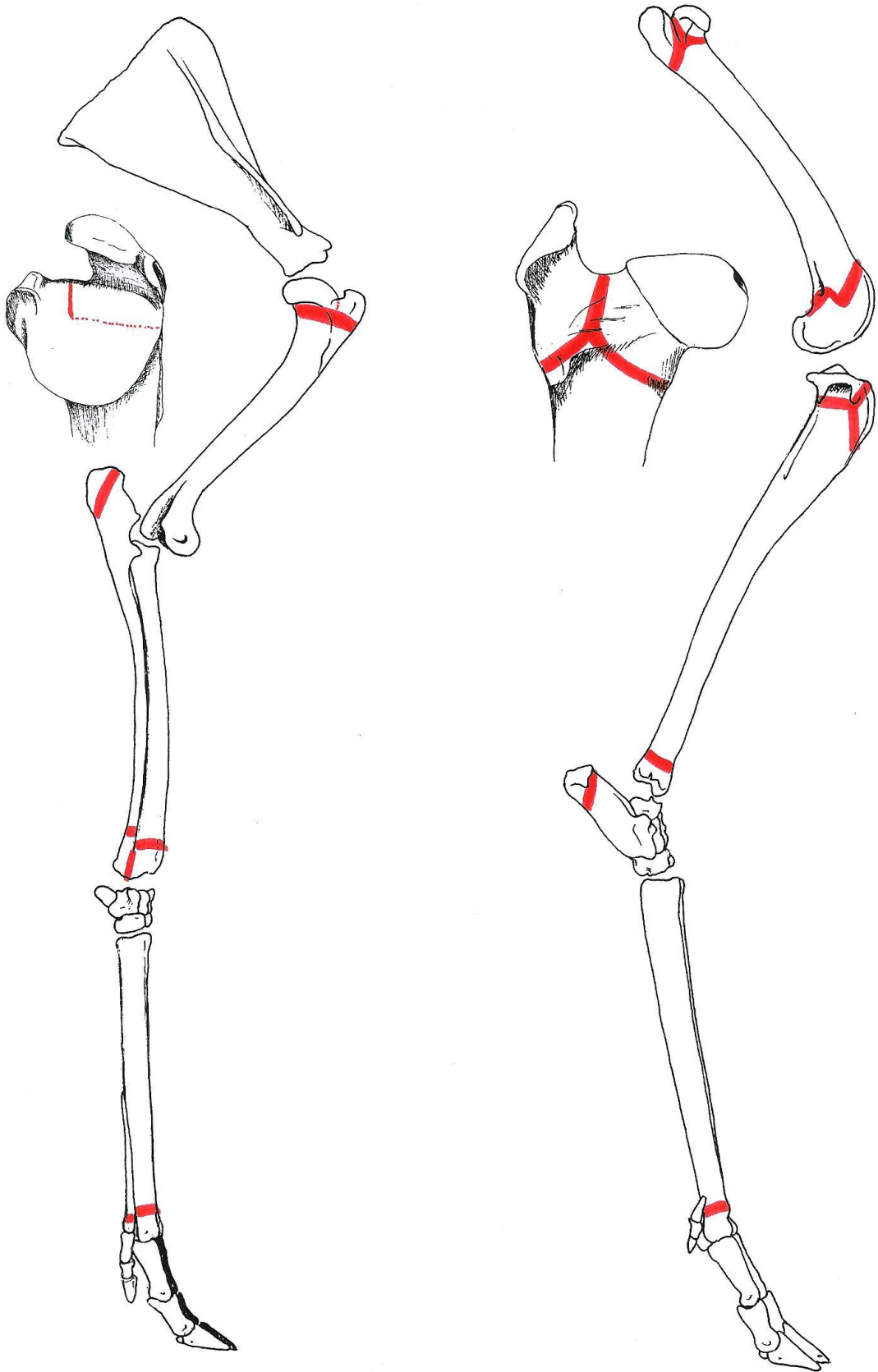


Beendernaden in de schedel (ventraal en dorsaal aanzicht)



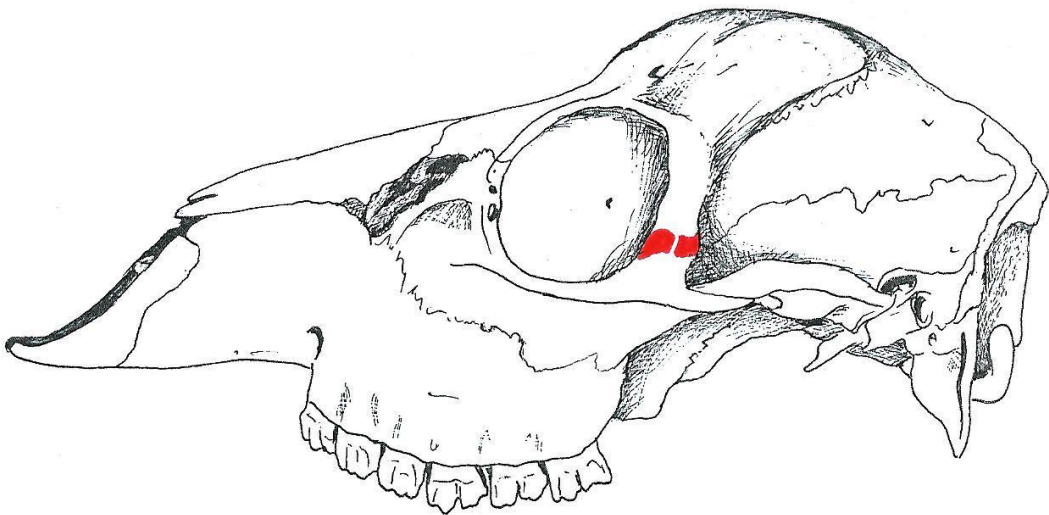
Groeisijven in het linker voor- en achterbeen



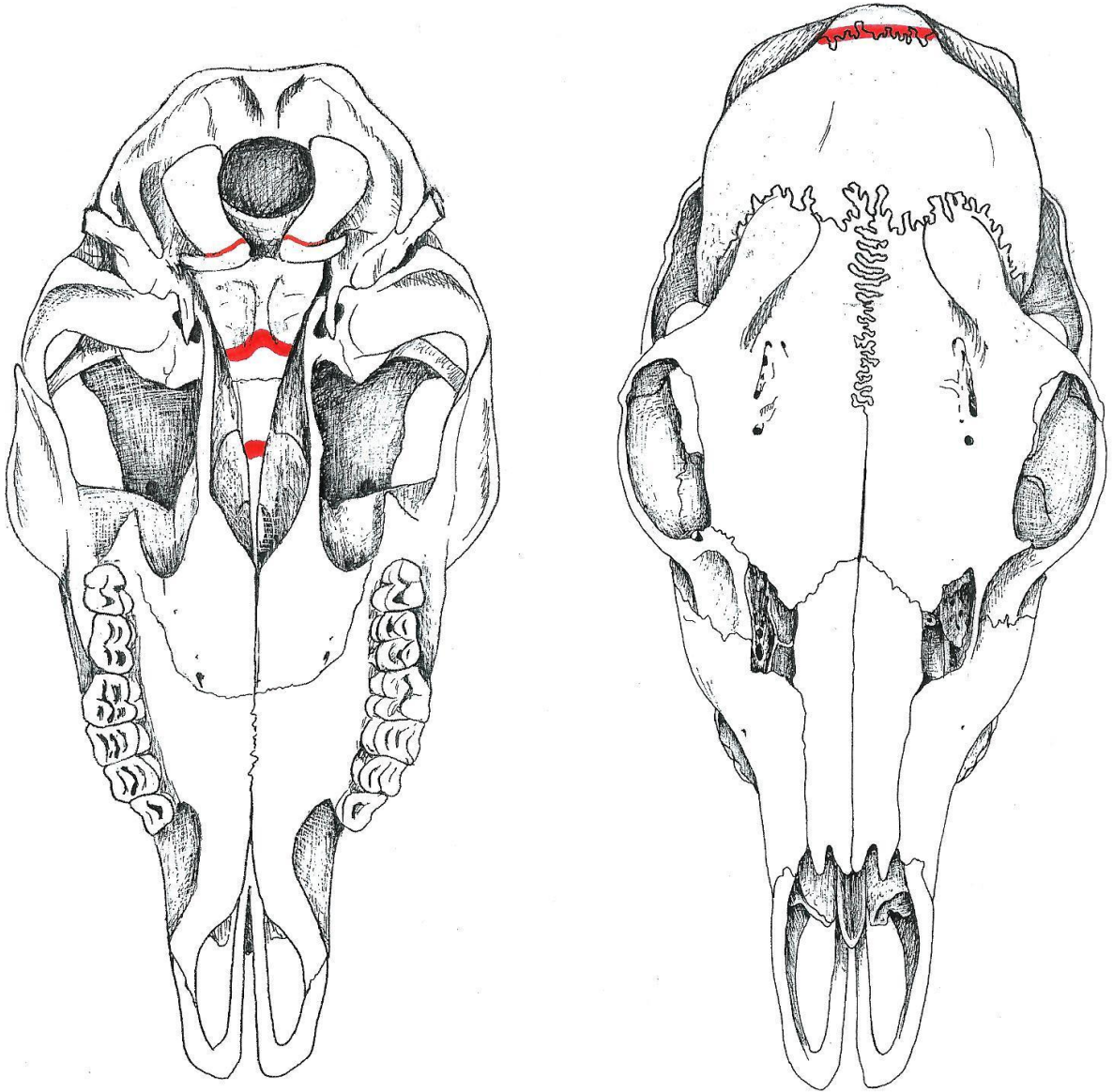


Groeischijven in het rechter voor- en achterbeen

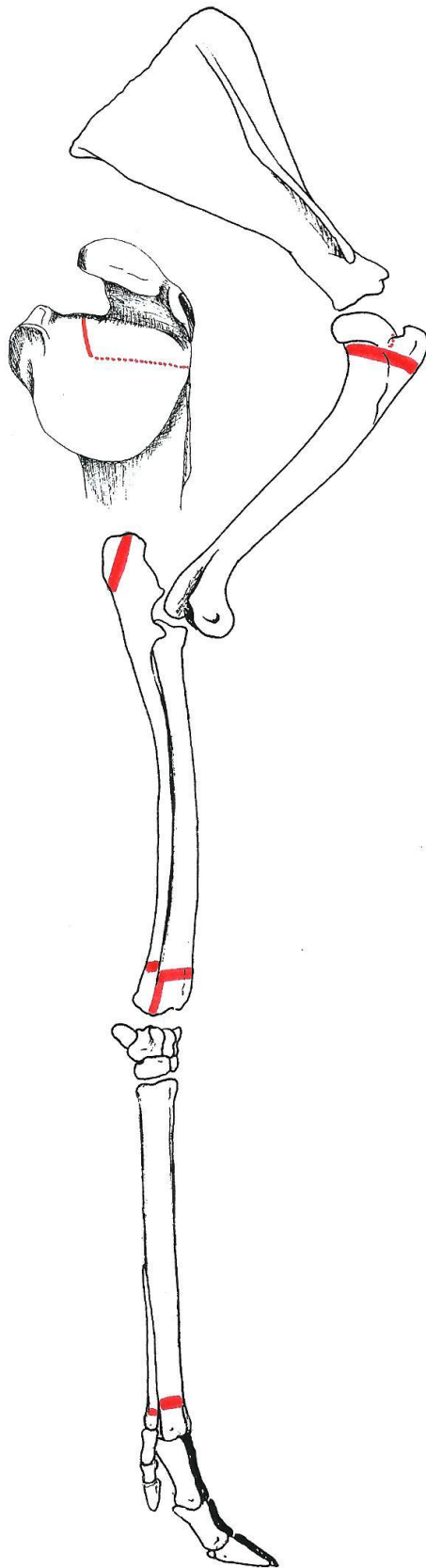
Ree 43 (♀)



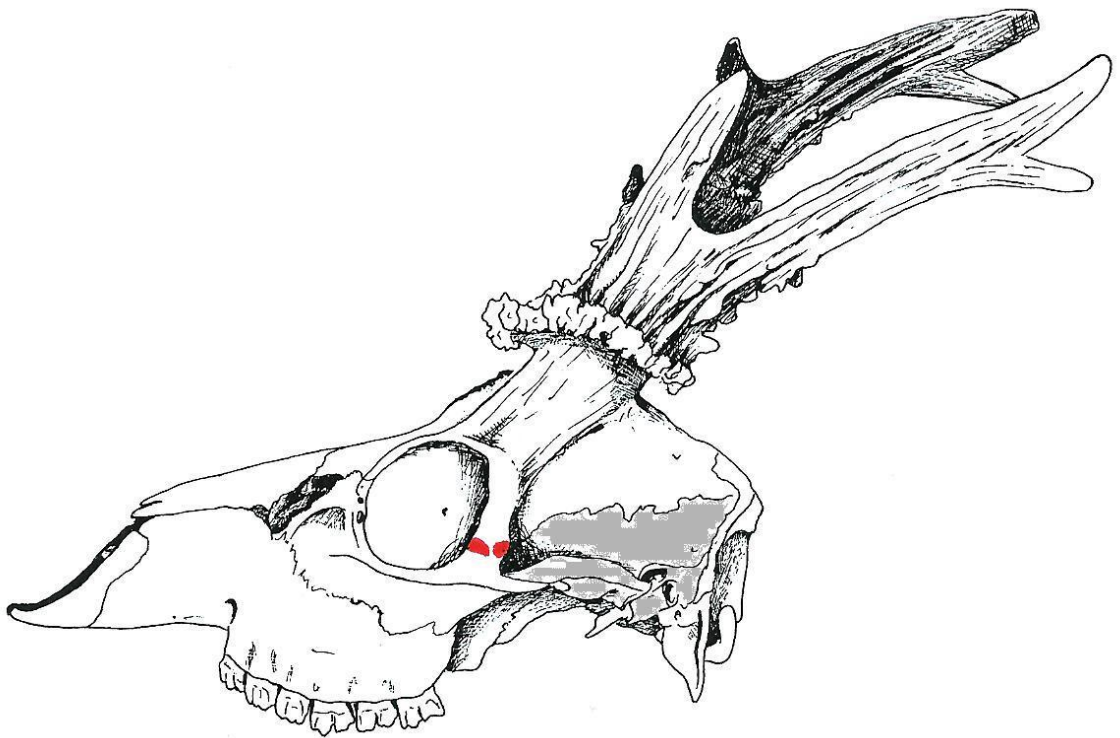
Beendernaden in de schedel (lateraal aanzicht)



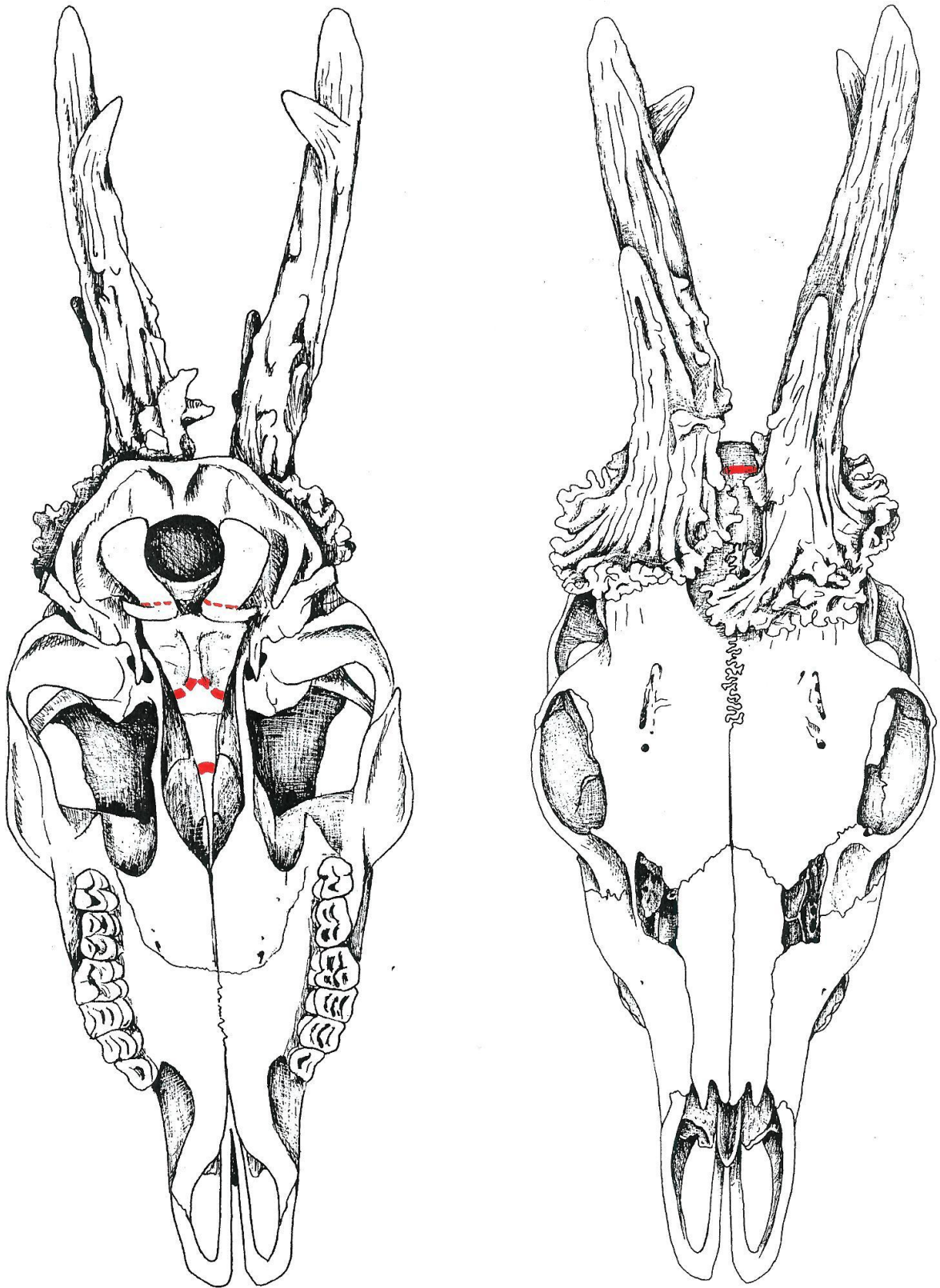
Beendernaden in de schedel (ventraal en dorsaal aanzicht)



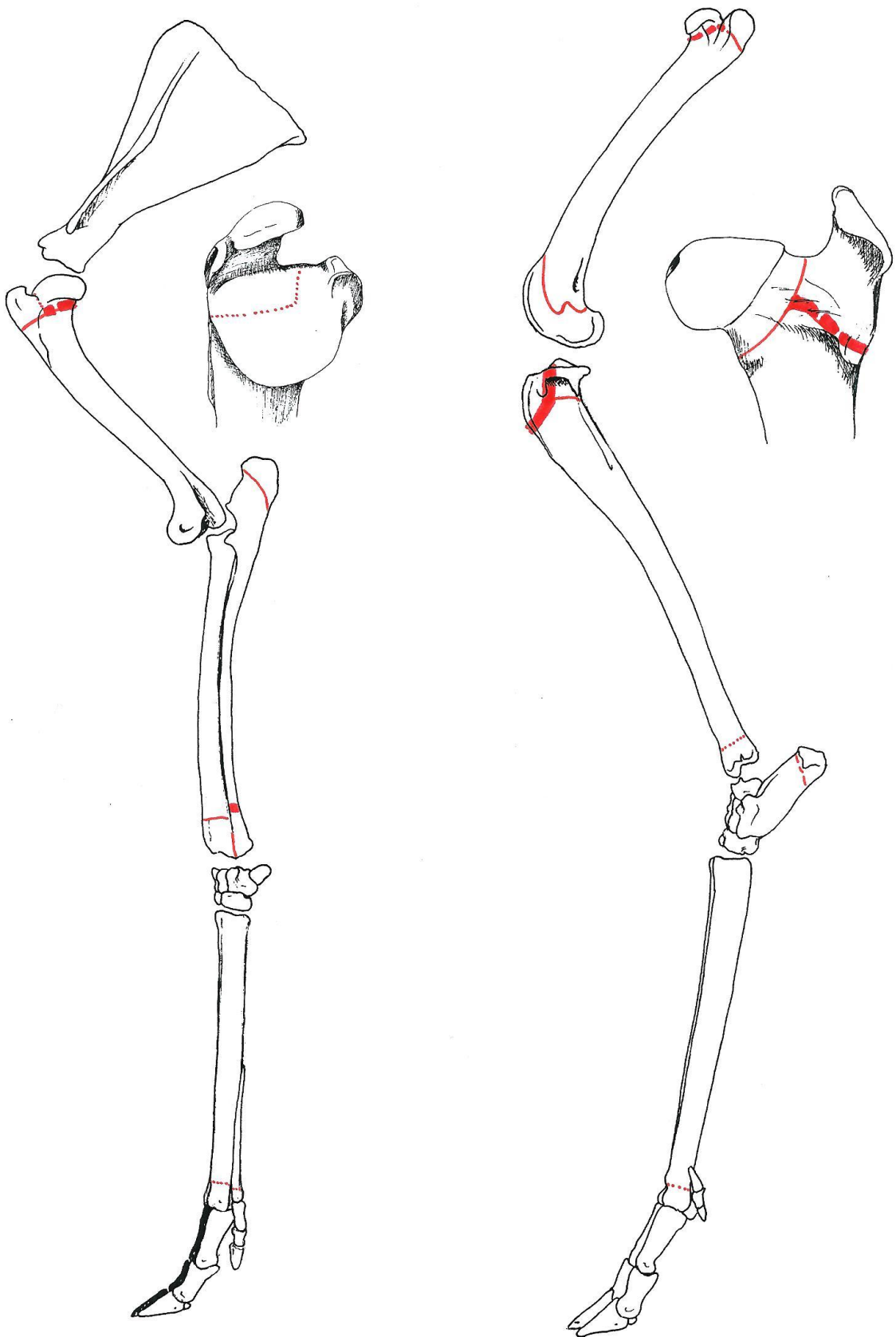
Ree 41 (♂)



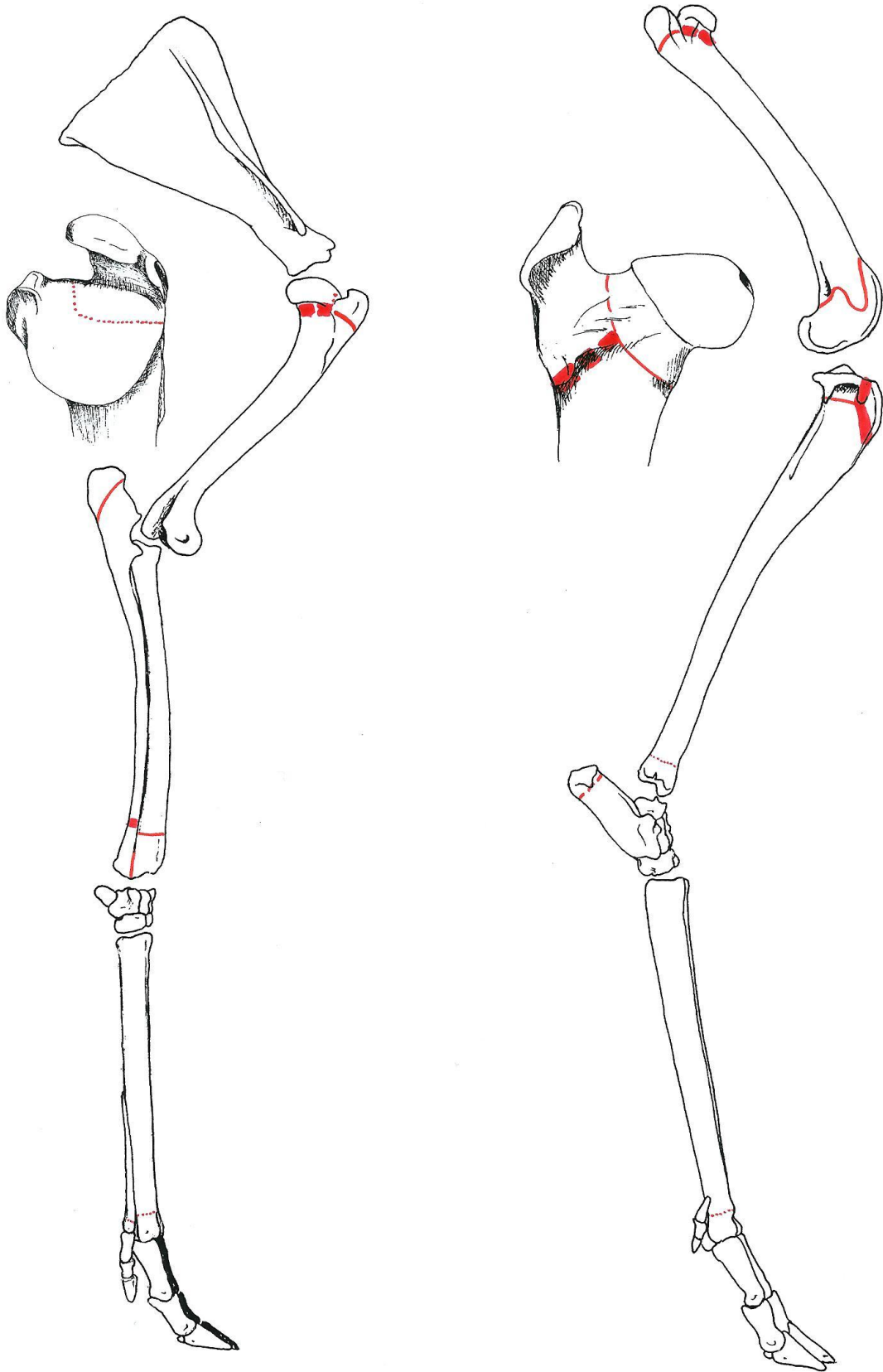
Beendernaden in de schedel (lateraal aanzicht)



Beedernaden in de schedel (ventraal en dorsaal aanzicht)



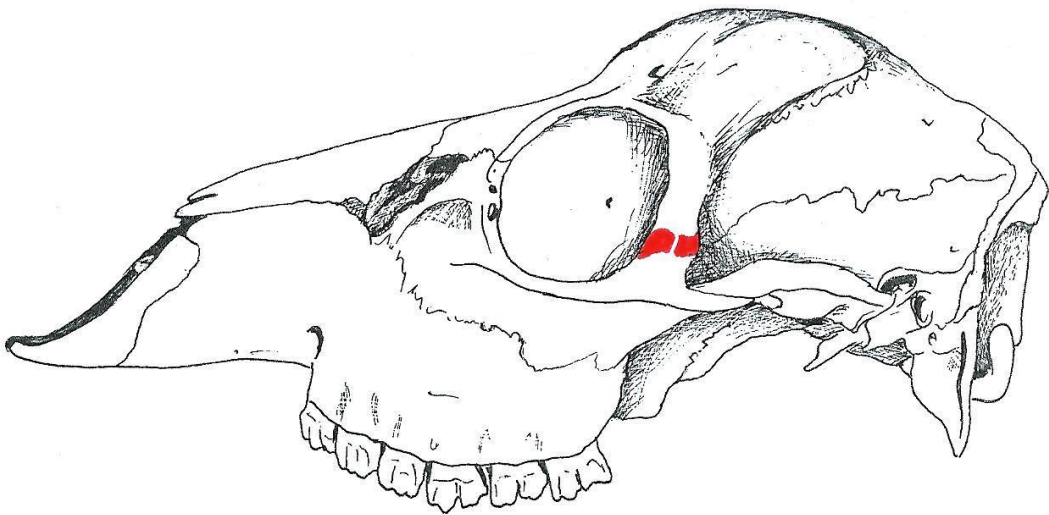
Groeischijven in het linker voor- en achterbeen



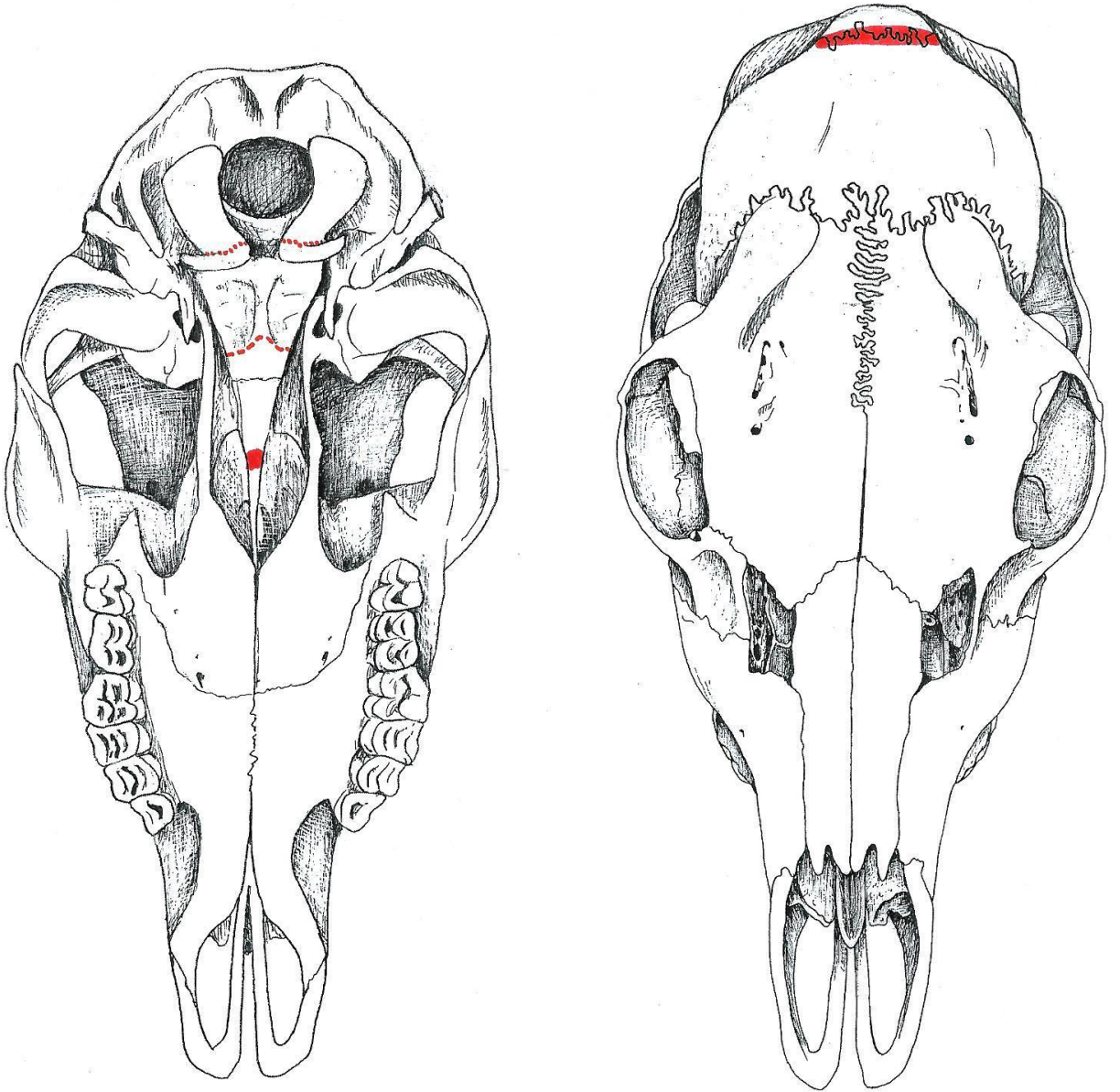
Groei-schijven in het rechter voor- en achterbeen



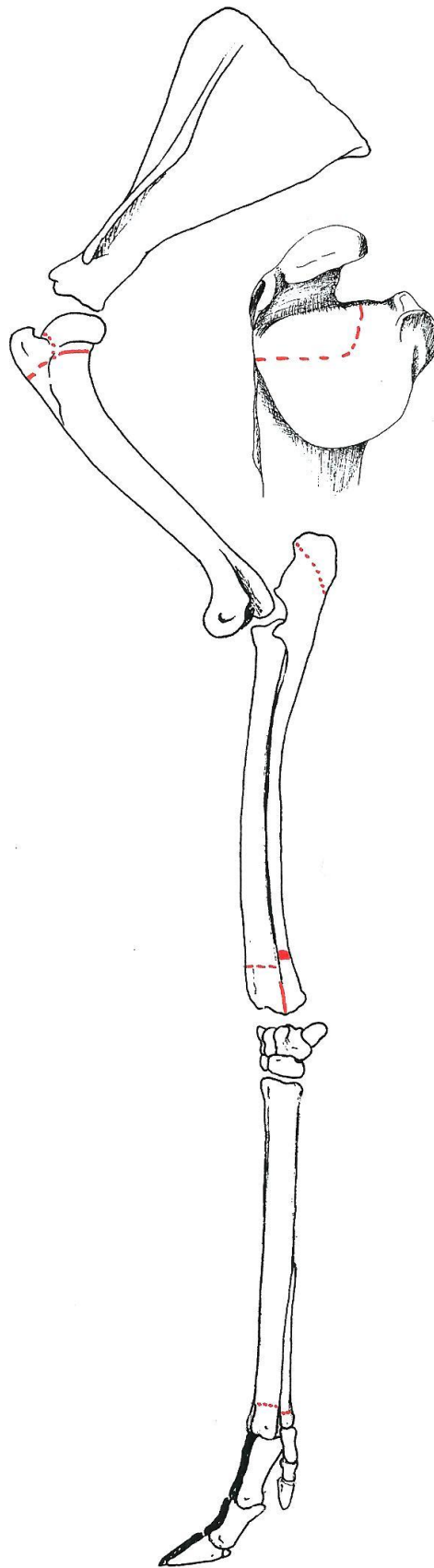
Ree 44 (♀)



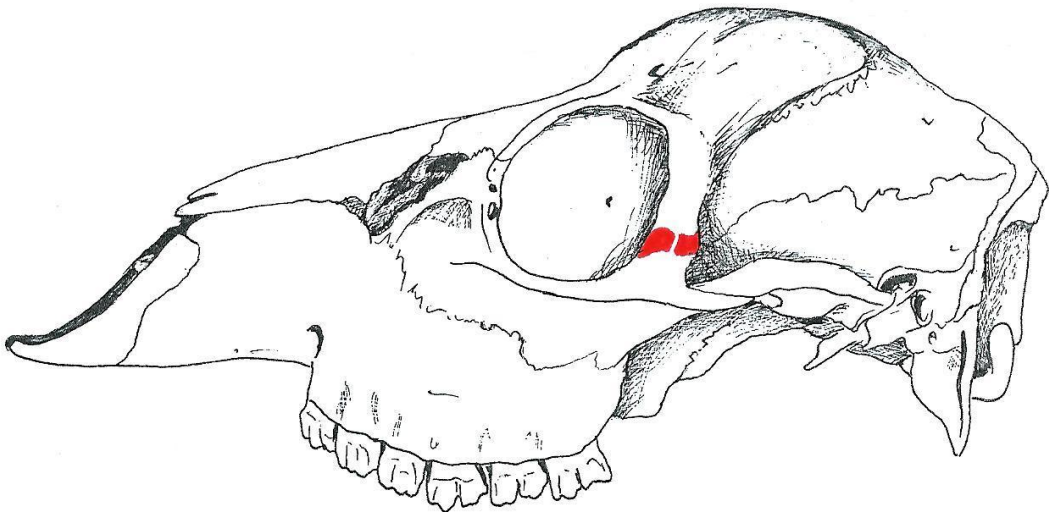
Beendernaden in de schedel (lateraal aanzicht)



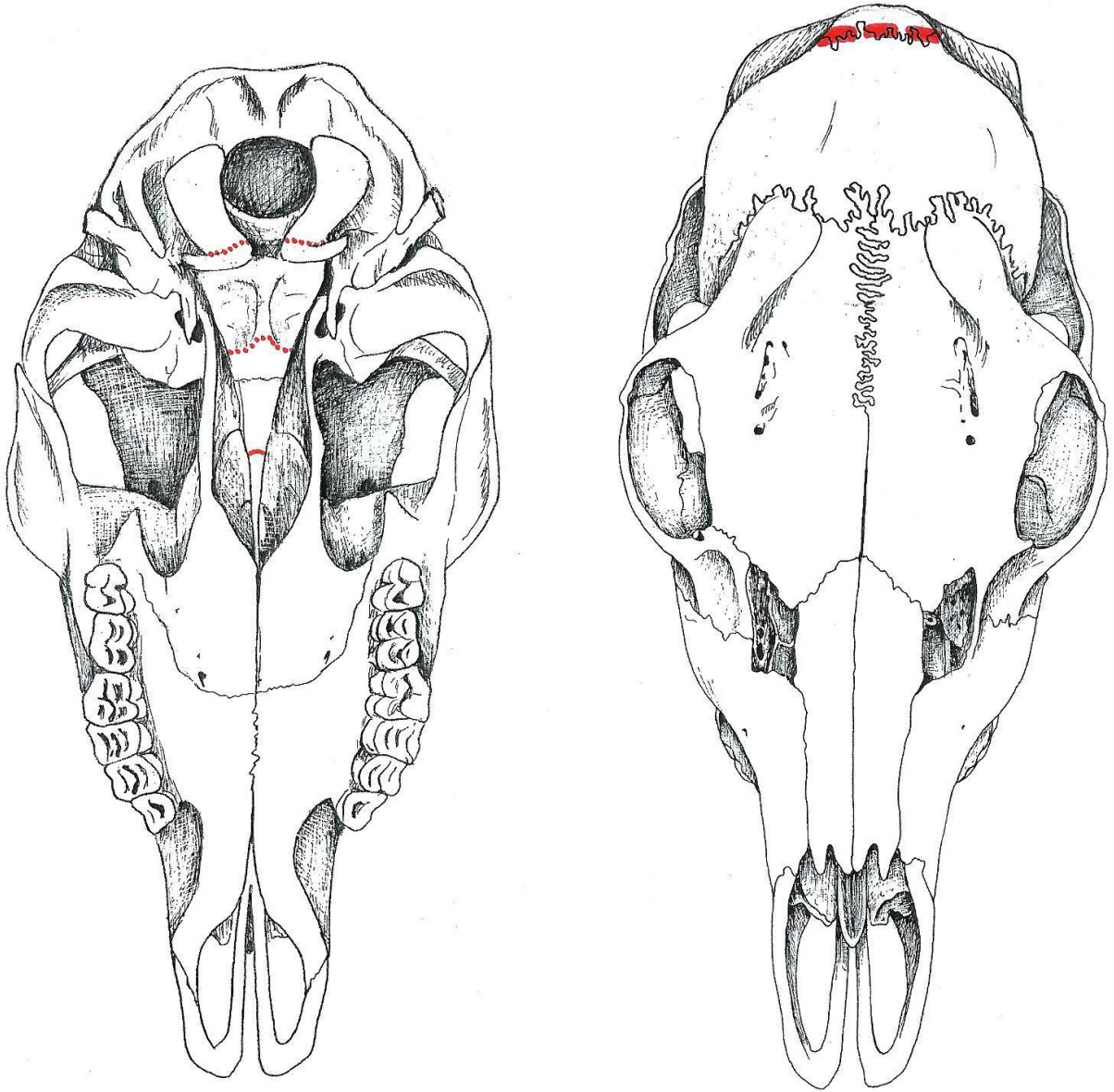
Beendernaden in de schedel (ventraal en dorsaal aanzicht)



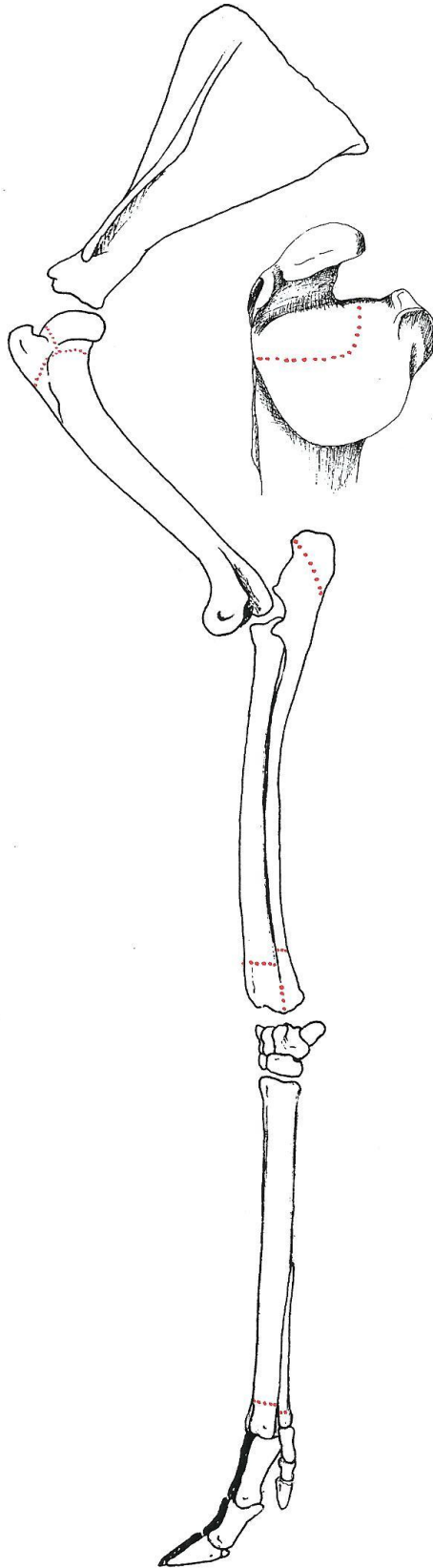
Ree 46 (♀)



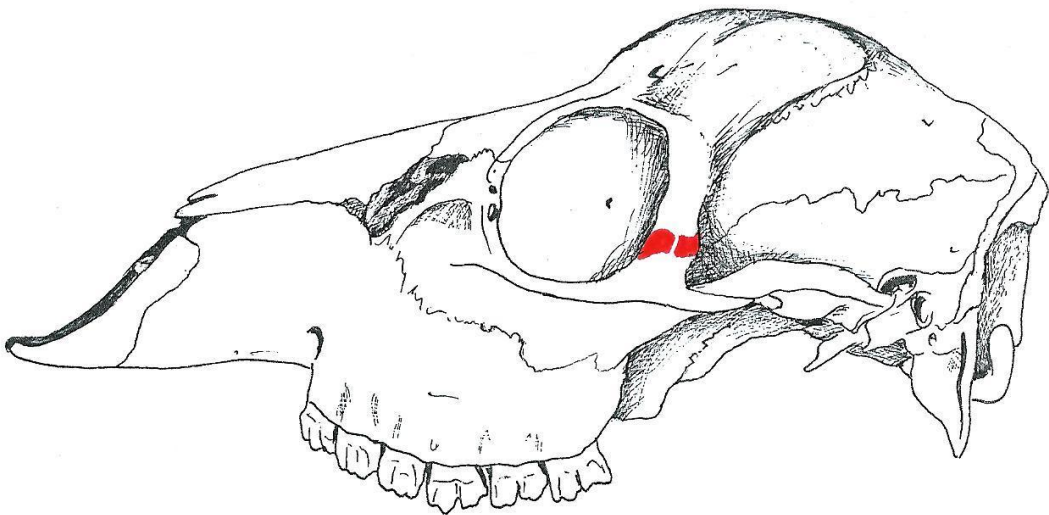
Beendernaden in de schedel (lateraal aanzicht)



Beendernaden in de schedel (ventraal en dorsaal aanzicht)

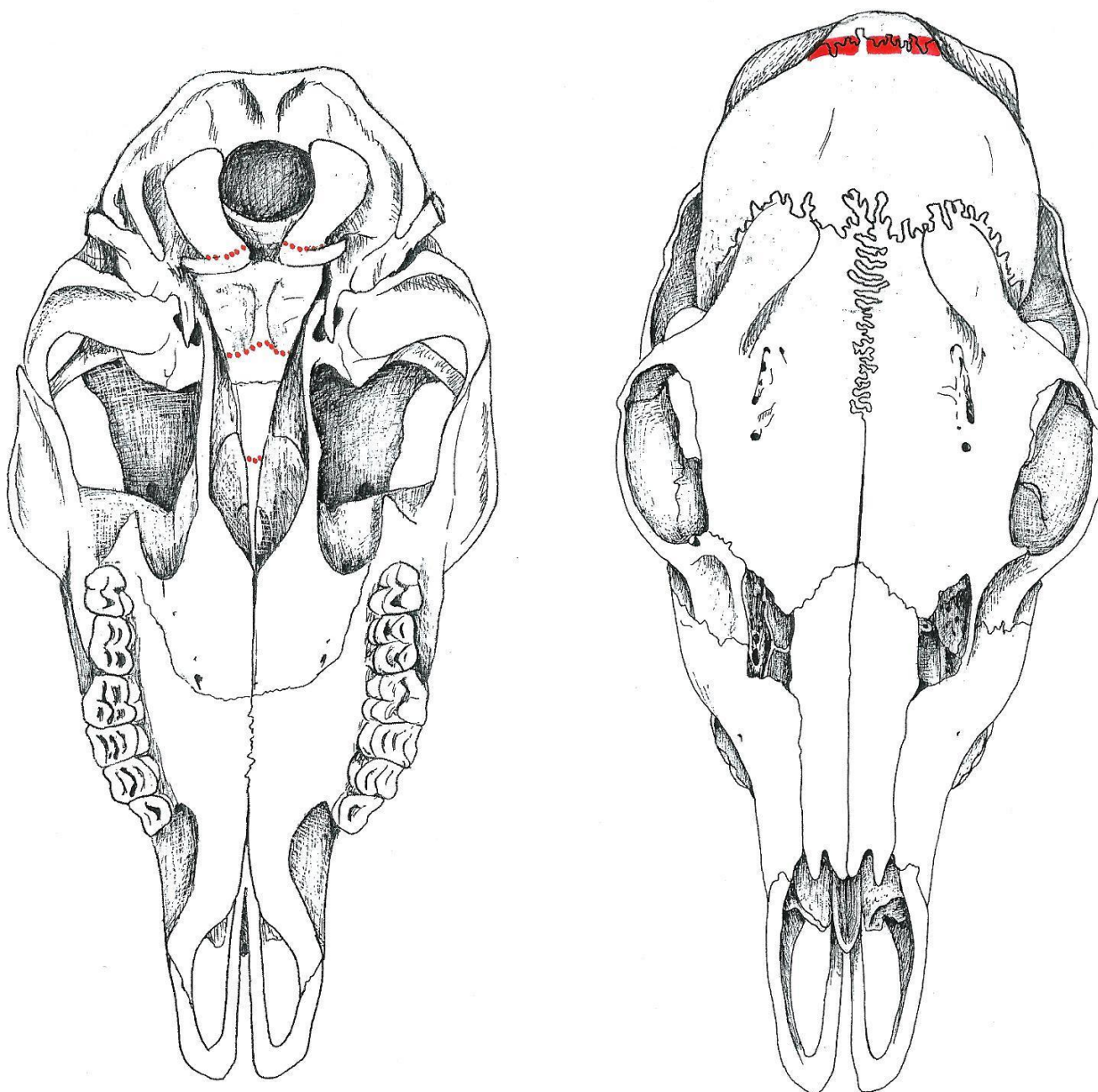


Ree 49 (♀)



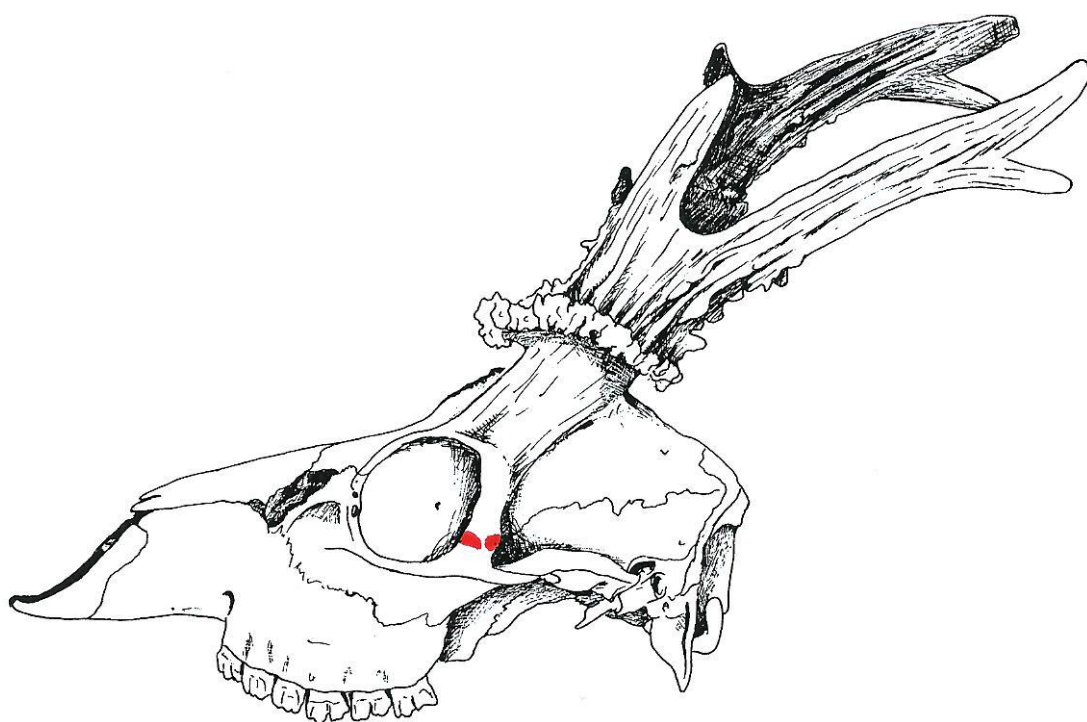Beendernaden in de schedel (lateraal aanzicht)

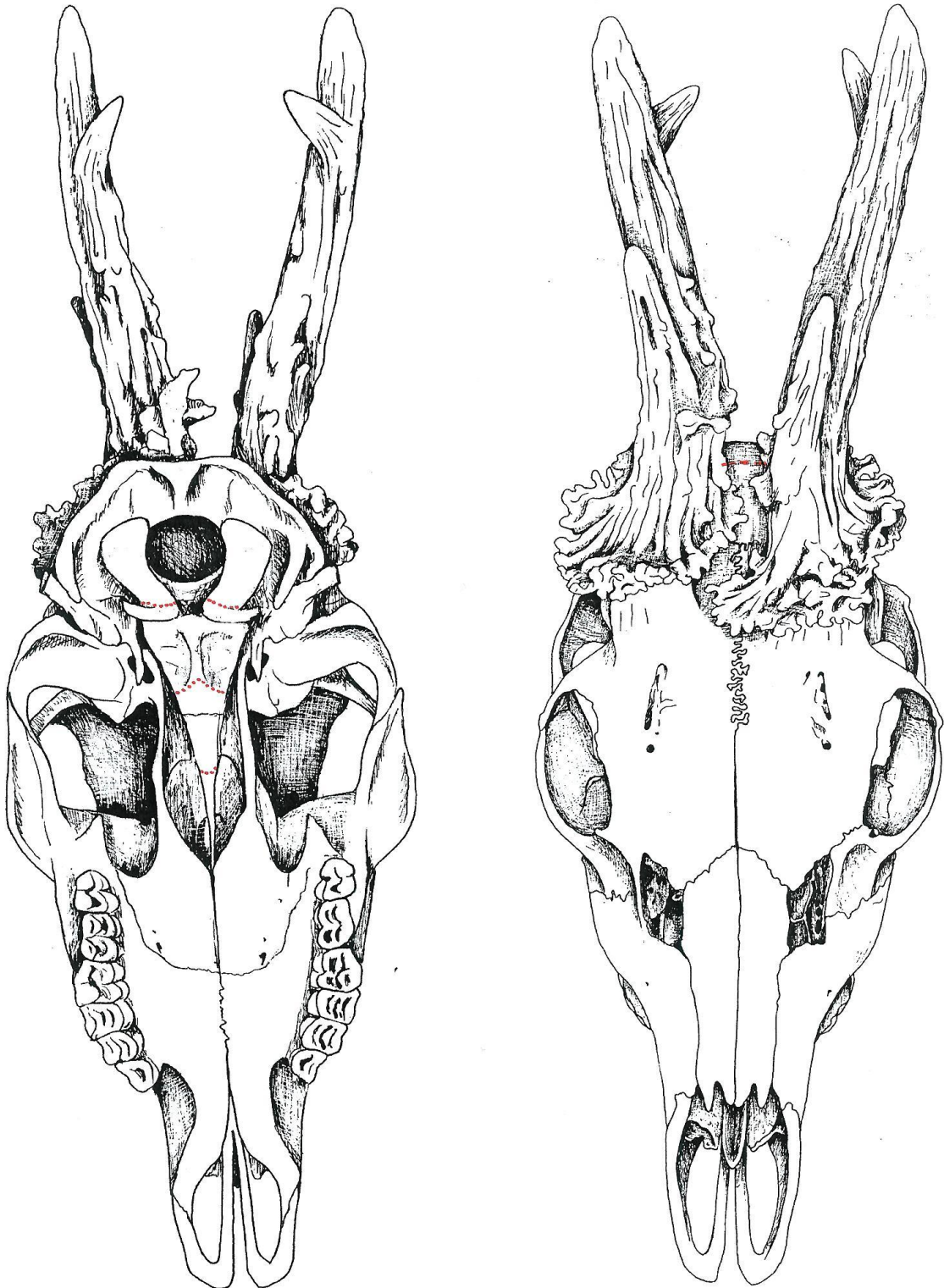
Ree 49 (♀)



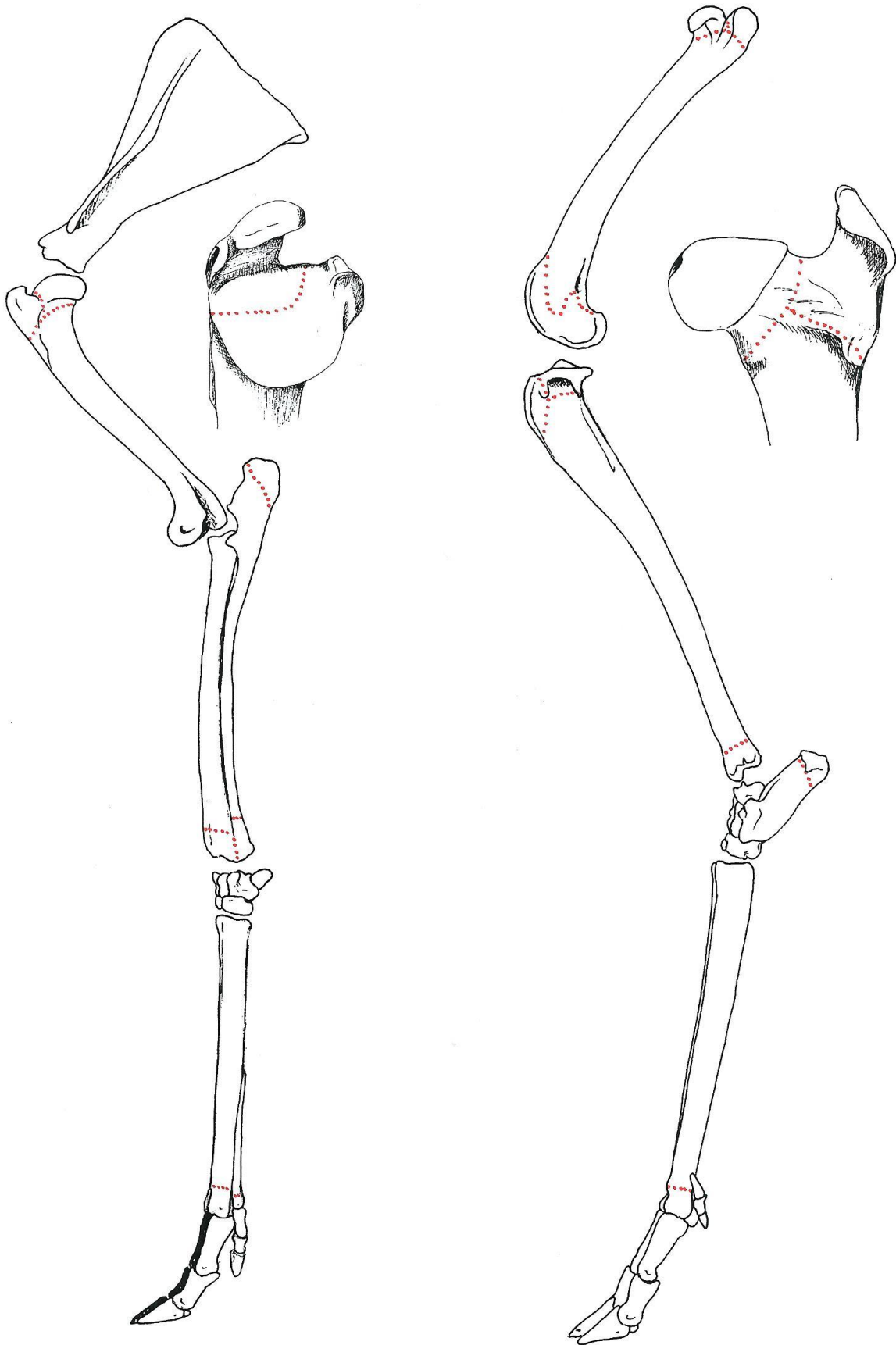
Beendernaden in de schedel (ventraal en dorsaal aanzicht)







Beendernaden in de schedel (ventraal en dorsaal aanzicht)



Groei-schijven in het linker voor- en achterbeen

